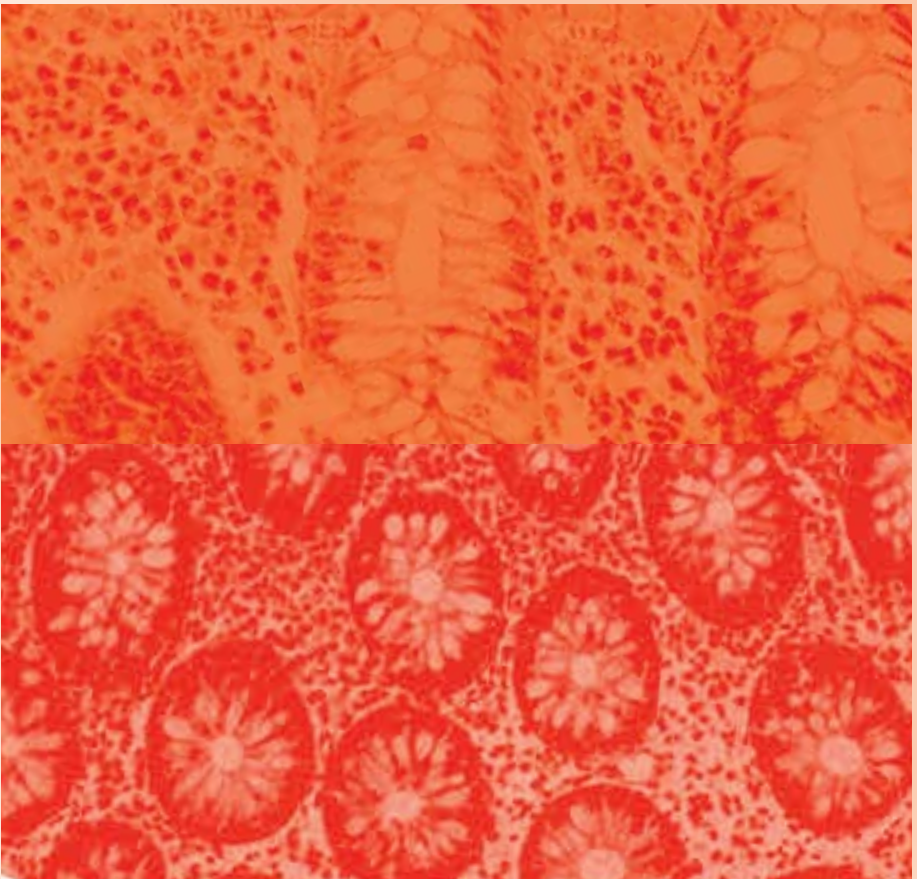


# Mikroskopische Kolitis

## Kollagene und lymphozytäre Kolitis



A. Tromm,  
Evangelisches Krankenhaus Hattingen



Herausgeber

FALK FOUNDATION e.V.



Leinenweberstr. 5  
79108 Freiburg  
Germany

Fax: 07 61/15 14-321

E-Mail: [literaturservice@falkfoundation.de](mailto:literaturservice@falkfoundation.de)

[www.falkfoundation.de](http://www.falkfoundation.de)

© 2017 Falk Foundation e.V.  
Alle Rechte vorbehalten.

5. aktualisierte Auflage 2017

# Mikroskopische Kolitis

Kollagene und  
lymphozytäre Kolitis

---

**Autor:**

Prof. Dr. med. A. Tromm  
Klinik für Innere Medizin  
Evangelisches Krankenhaus Hattingen gGmbH  
Akademisches Lehrkrankenhaus  
der Universität Duisburg-Essen  
Bredenscheider Str. 54  
45525 Hattingen  
[www.klinik-gastroenterologie.de](http://www.klinik-gastroenterologie.de)

## Inhalt

	Seite
Einleitung	5
Klinisches Bild	7
Ursachen und Entstehung der mikroskopischen Kolitis	10
Diagnostik	12
Therapie	15
Kollagene Kolitis	15
Lymphozytäre Kolitis	18
Häufige Fragen zur mikroskopischen Kolitis	19



## Einleitung

Unter dem Begriff der *mikroskopischen Kolitis* werden zwei verschiedene Erkrankungen des Dickdarms zusammengefasst, die als *kollagene* und *lymphozytäre Kolitis* bezeichnet werden. Beide Krankheiten sind durch wässrige Durchfälle gekennzeichnet und werden daher auch als „Syndrom der wässrigen Durchfälle“ bezeichnet (Abb. 1).

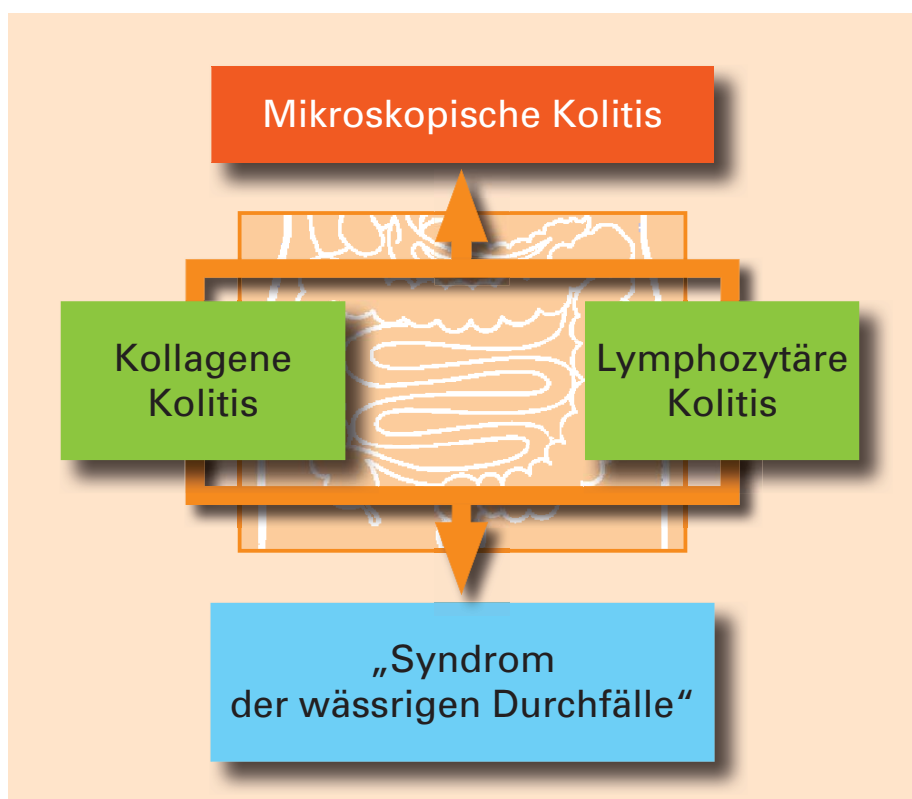


Abb. 1:  
Definition der mikroskopischen Kolitis

---

Der Begriff *mikroskopische Kolitis* beschreibt eine entzündliche Erkrankung des Dickdarms („Kolitis“), die der Arzt mit bloßem Auge bei der Endoskopie aber nicht erkennen kann, da die Darmschleimhaut unauffällig ist. Der Arzt entnimmt kleine Gewebeproben und untersucht diese unter dem Mikroskop. Erst unter dem Mikroskop lässt sich die *mikroskopische Kolitis* diagnostizieren.

Bei der *kollagenen Kolitis* wird durch spezielle Färbemethoden der Gewebeproben ein verdicktes Kollagenband sichtbar, wohingegen bei der *lymphozytären Kolitis* eine erhöhte Anzahl bestimmter weißer Blutkörperchen, der Lymphozyten, auffällt.

Seit der Erstbeschreibung der *mikroskopischen Kolitis* in den 1980er-Jahren ist es zu einer deutlichen Zunahme des Wissensstandes dieser Erkrankung gekommen. Heute kann man davon ausgehen, dass die Häufigkeit der *mikroskopischen Kolitis* ähnlich hoch ist wie die der chronisch entzündlichen Darmerkrankungen Morbus Crohn und Colitis ulcerosa.

Verschiedene Therapiemöglichkeiten wurden seitdem in Studien untersucht. Zur Therapie der *kollagenen Kolitis* ist weltweit als bislang einziges Medikament Budesonid (in Form von 3 mg-Kapseln und 9 mg-Granulat zur oralen Einnahme) offiziell zugelassen. 2008 erschienen die ersten Publikationen zur medikamentösen Behandlung der *lymphozytären Kolitis* mit Budesonid.

Weitere kontrollierte Untersuchungen haben die Wirksamkeit der Substanz in der Akutbehandlung und zur Vorbeugung bei der *mikroskopischen Kolitis* belegt.



### Klinisches Bild

Der wässrige Durchfall ist das wegweisende Symptom der *mikroskopischen Kolitis*. Dieser kann plötzlich auftreten und eine Infektion vortäuschen. In einer größeren Untersuchung aus Schweden wurden zusätzlich folgende Symptome berichtet:

- In knapp 30% der Fälle: nächtliche Durchfälle
- In über 40% der Fälle: Gewichtsverlust
- In über 40% der Fälle: Bauchschmerzen
- In über 20% der Fälle: Übelkeit
- In über 10% der Fälle: Blähungen

Die Ursachen des Gewichtsverlusts sind letztlich nicht vollständig geklärt, jedoch erscheint es wahrscheinlich, dass die Patienten aufgrund wohlmeinender diätetischer Einschränkungen weniger Nahrung zu sich nehmen und dadurch abnehmen.

Trotz der häufigen Durchfälle kommt es jedoch nur selten zum Problem der Austrocknung.

Stuhlinkontinenz und Müdigkeit sind weitere Symptome, die eine *mikroskopische Kolitis* begleiten und die Lebensqualität erheblich einschränken können.

Bei der *mikroskopischen Kolitis* können bei 30–50% der Patienten auch Symptome bzw. Erkrankungen an anderen Organen außerhalb des Darms auftreten, wie z.B. rheumatische Beschwerden in den Gelenken, eine Schuppenflechte an der Haut oder auch Störungen der Schilddrüsenfunktion (Abb. 2). Diese Erkrankungen müssen dann zusätzlich behandelt werden.

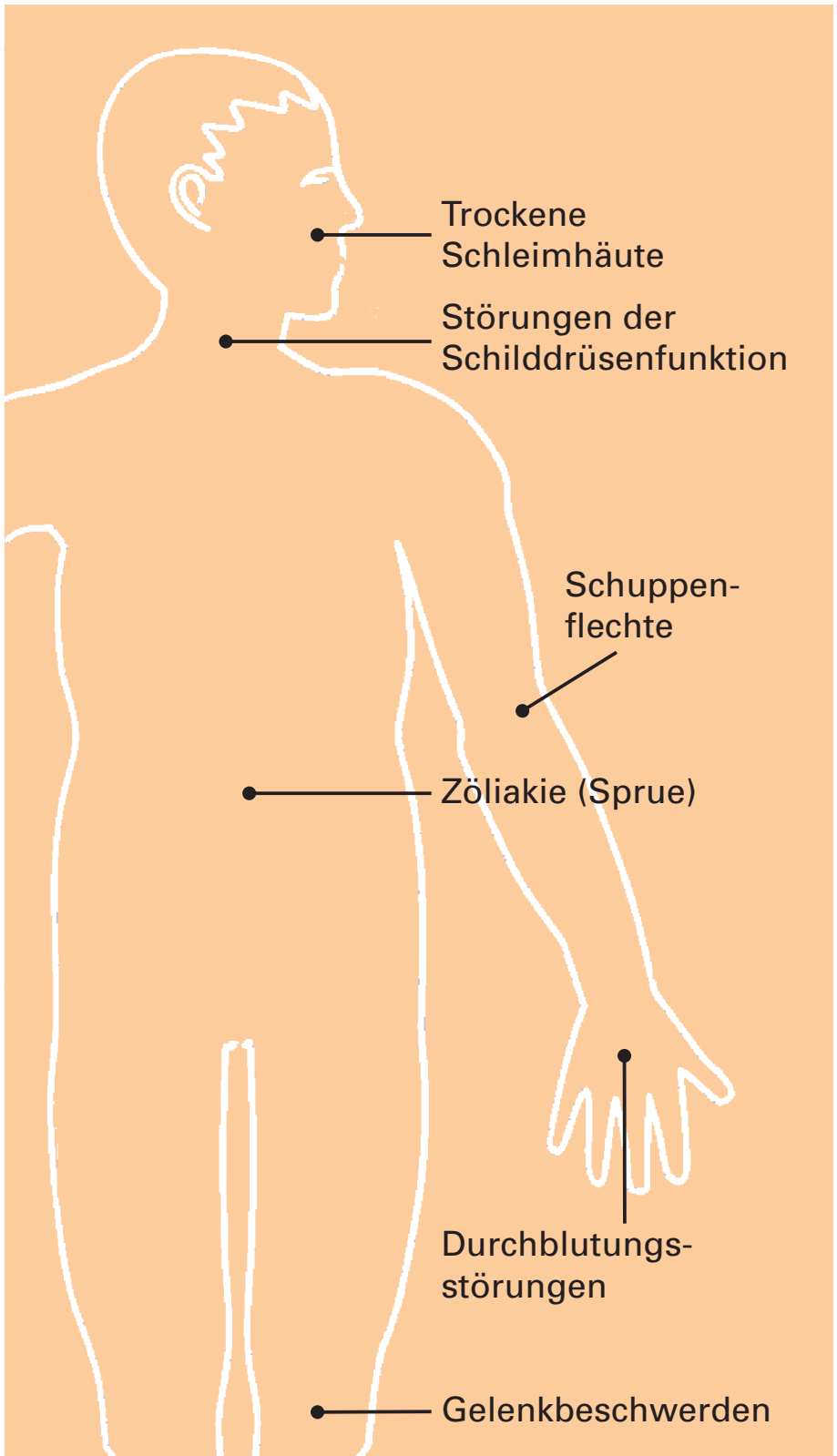


Abb. 2:  
Erkrankungen, die gleichzeitig mit einer kollagenen Kolitis auftreten können

Mehrere Untersuchungen belegen das gehäufte Auftreten der Zöliakie (Sprue), d.h. der Glutenintoleranz, bei Patienten mit *mikroskopischer Kolitis* und umgekehrt. Deshalb sollten betroffene Patienten auch hierauf untersucht werden. Die Häufigkeit der Zöliakie bei *kollagener Kolitis* wurde in einer aktuellen Untersuchung mit bis zu 12,9% angegeben.

Der Verlauf von *kollagener* und *lymphozytärer Kolitis* ist insgesamt als gutartig zu bezeichnen, wenngleich ca. 40% der Patienten über chronische, d.h. dauerhafte oder immer wieder auftretende wässrige Durchfälle klagen. Ein erhöhtes Risiko für die Entstehung von Darmkrebs besteht nicht.

Bei der Diagnosestellung müssen andere Erkrankungen mit ähnlichen Symptomen berücksichtigt und ausgeschlossen werden:

Typische Darmliden mit Durchfällen, aber ohne Gewichtsverlust sind das Reizdarmsyndrom (vom Durchfalltyp) sowie verschiedene Formen von Nahrungsmittelunverträglichkeiten, wie z.B. die weitverbreitete Laktoseintoleranz (Unverträglichkeit gegenüber Milchzucker).

Die chronisch entzündlichen Darmerkrankungen (Morbus Crohn und Colitis ulcerosa) sind meist eindeutig abzugrenzen, da hier bei der Darmspiegelung typische Veränderungen der Darmschleimhaut mit dem Auftreten von Geschwüren auffallen. Ist bei diesen beiden Erkrankungen, wie häufig der Fall, der Dickdarm (mit)betroffen, so gehen die Durchfälle meist mit Blutbeimengungen einher.

---

## Ursachen und Entstehung der mikroskopischen Kolitis

Die genauen Ursachen beider Erkrankungen sind noch nicht bekannt, es werden jedoch verschiedene Theorien diskutiert.

Einige Untersuchungen sehen die Ursache einer *kollagenen Kolitis* in einem vermehrten Gebrauch bestimmter Medikamente, die meist zur Schmerzbehandlung von Gelenkbeschwerden eingesetzt werden. Es handelt sich dabei um sogenannte „nicht-steroidale Antirheumatika“, aber auch um Präparate zur Behandlung erhöhter Cholesterinwerte oder zur Hemmung der Blutgerinnung.

Fallberichte deuten auf den möglichen Einfluss von Protonenpumpenhemmern (z. B. Omeprazol, S-Omeprazol, Lansoprazol) auf das Entstehen einer *mikroskopischen Kolitis* hin. Letztlich ist der Zusammenhang nicht vollständig aufgeklärt. Es könnte auch sein, dass Protonenpumpenhemmer ihrerseits wässrige Durchfälle hervorrufen und damit die Diagnosestellung einer unabhängig von der medikamentösen Therapie bestehenden *mikroskopischen Kolitis* beschleunigt wird.

In einer kürzlich veröffentlichten Fallkontrollstudie war der Raucheranteil bei Patienten mit *kollagener Kolitis* signifikant höher als bei Kontrollpersonen. Diese Untersuchung belegt erstmals den potenziellen Einfluss von Nikotin auf die Entwicklung einer *kollagenen Kolitis*. Hierbei bleibt zu berücksichtigen, dass auch Nikotin die Durchlässigkeit der Darmschleimhaut erhöht.

Denkbar ist auch, dass durch eine Erhöhung der Durchlässigkeit der Darmschleimhaut (die Ursache hierfür ist unbekannt) möglicherweise Inhaltsstoffe aus dem Nahrungsbrei in die Darmwand hineingelangen und dort Störungen der Darmfunktion auslösen.

In einer aktuellen Untersuchung konnte eine unterschiedliche Zusammensetzung der Darmflora von Patienten mit *mikroskopischer Kolitis* im Vergleich zu Gesunden beschrieben werden.

Bei etwa der Hälfte der Patienten mit *lymphozytärer Kolitis* können Antikörper nachgewiesen werden, die sich gegen den eigenen Körper, in diesem Fall gegen den Darm, richten, weshalb diese Erkrankung möglicherweise zu den sogenannten „Autoimmunerkrankungen“ gerechnet werden kann.

Bei der *kollagenen Kolitis* wiederum werden häufig Antikörper gegen bestimmte Bakterien gefunden, die Bakterien selbst aber nicht. Dies kann auf eine abgelaufene Entzündung durch diese Keime hinweisen oder Ausdruck einer erhöhten Durchlässigkeit der Darmwand sein, die zur Antikörperbildung gegenüber den Keimen (z. B. Yersinien) führt.

Es ist noch nicht klar, wie diese Phänomene bei der *kollagenen Kolitis* zu einer Verdickung des Kollagenbandes bzw. bei der *lymphozytären Kolitis* zu einem vermehrten Auftreten von Immunzellen (Lymphozyten) in der Darmschleimhaut führen.

Man weiß jedoch, dass es sich bei der Kollagenablagerung der *kollagenen Kolitis* nicht um eine

---

Überproduktion von Kollagen handelt, sondern um einen verminderten Kollagenabbau.

Interessanterweise führt die Anlage eines künstlichen Darmausgangs zur völligen Normalisierung des Kollagenbandes in den Darmabschnitten unterhalb des Darmausgangs und damit zum Verschwinden der Erkrankung.

## Diagnostik

Zur Sicherung der Diagnose der *mikroskopischen Kolitis* hat es sich bewährt, Patienten mit wässrigen Durchfällen, die länger als 4 Wochen bestehen, mittels einer Darmspiegelung abzuklären und insbesondere bei endoskopischem Normalbefund – wenn der Arzt mit bloßem Auge keine Schleimhautveränderungen sieht – Proben aus der Darmschleimhaut zu entnehmen. Die Beurteilung unter dem Mikroskop führt dann zur Diagnose. Bei etwa 10% der Patienten mit über 4 Wochen andauernden wässrigen Durchfällen und endoskopischem Normalbefund wird die Diagnose einer *mikroskopischen Kolitis* gestellt. In jedem Fall ist es dabei wichtig, Proben aus dem gesamten Dickdarm zu entnehmen, da die *kollagene Kolitis* in etwa einem Viertel der Fälle ausschließlich im aufsteigenden Teil des Dickdarms zu finden ist.

Die mikroskopische Untersuchung von Gewebeproben aus dem Darm ergibt für beide Erkrankungen ganz charakteristische Ergebnisse: Mithilfe bestimmter Färbemethoden fällt bei den Patienten mit *kollagener Kolitis* ein verdicktes Kollagenband in der Darmschleimhaut auf (Abb. 3).

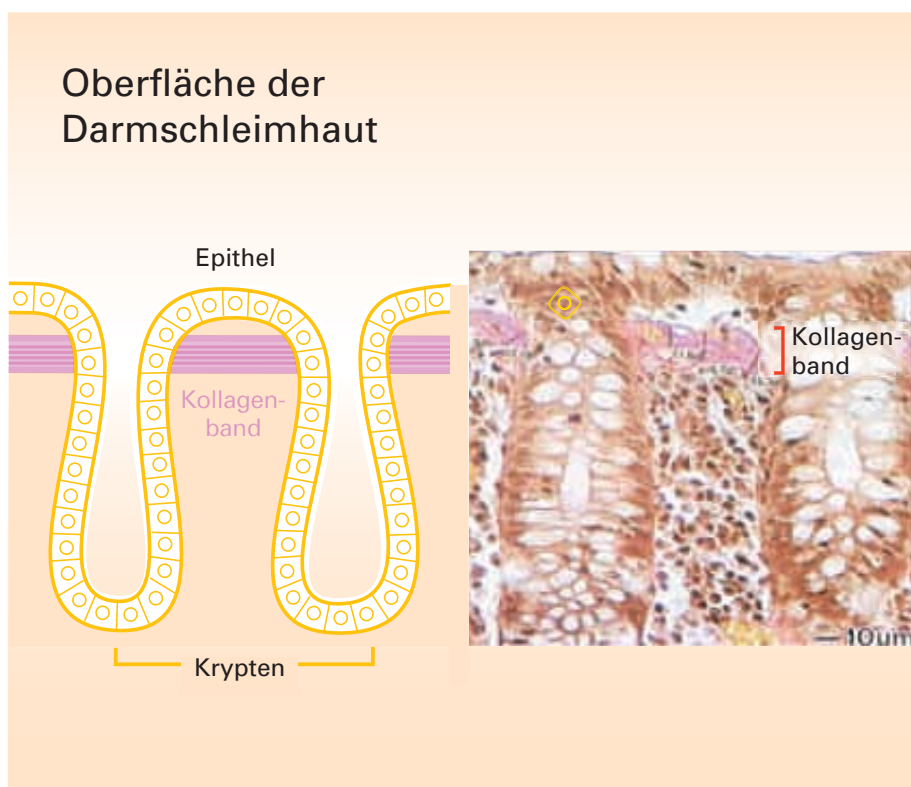


Abb. 3:  
Schemazeichnung (links) und mikroskopisches Bild (rechts) der Darmschleimhaut bei kollagener Kolitis. Gut zu erkennen ist das rosa eingefärbte, verdickte Kollagenband.

Kollagenfasern stellen im Körper eine bestimmte Eiweißstruktur mit Stützfunktion dar. Während dieses Kollagenband bei Gesunden weniger als 5 Mikrometer (millionstel Meter) misst, ist das Kollagenband bei diesen Patienten mindestens 10 Mikrometer dick und lässt sich nach dem Anfärben unter dem Mikroskop sehr gut erkennen.

---

Bei Patienten mit einer *lymphozytären Kolitis* findet der Arzt in den Gewebeproben eine vermehrte Ansammlung von Zellen des Immunsystems (Lymphozyten, eine Untergruppe der weißen Blutkörperchen). Die Zahl der Lymphozyten ist im Vergleich zu Gesunden etwa 4–5-fach erhöht (Abb. 4).

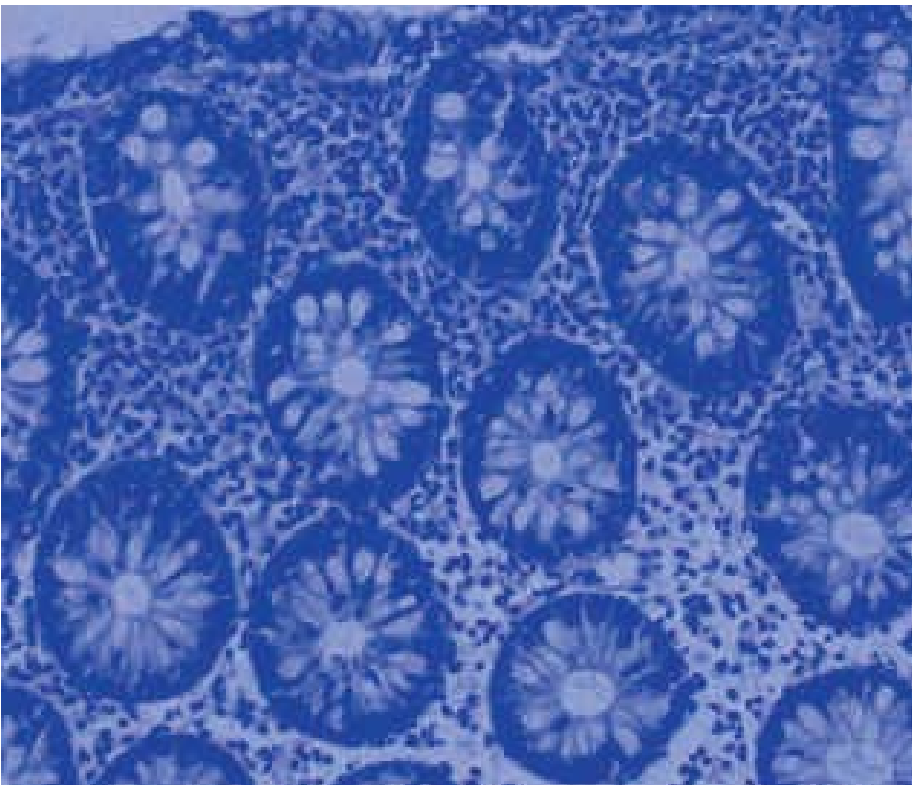


Abb. 4:  
*Mikroskopisches Bild der Darmschleimhaut bei der lymphozytären Kolitis mit vermehrten Lymphozyten*

Allerdings ist bisher unklar, welchen Einfluss das verdickte Kollagenband bzw. das vermehrte Auftreten von Entzündungszellen auf die Entstehung und den Verlauf der Erkrankung ausüben.

Es gibt bisher keine Möglichkeit, die Erkrankungen anhand einer Blutuntersuchung zu diagnostizieren.



Im Stuhl kann der Entzündungsmarker Calprotectin erhöht sein. Dieser Befund ist aber unspezifisch und nicht beweisend für eine *mikroskopische Kolitis*. Es ergibt sich aber generell die Konsequenz, Patienten mit anhaltenden Durchfällen und erhöhtem Calprotectin zwingend einer endoskopischen Diagnostik zuzuführen.

## Therapie

Im Rahmen von *kontrollierten Therapiestudien* ist bislang die medikamentöse Behandlung der *kollagenen Kolitis* am besten untersucht. Hierbei wurden Bismut, Budesonid, Prednisolon, Probiotika und Weihrauchextrakt eingesetzt. Die erste kontrollierte Studie zur Akuttherapie der *lymphozytären Kolitis* erschien im Jahre 2008.

Bis heute wurde zur Behandlung der *mikroskopischen Kolitis* weltweit nur ein Medikament offiziell zugelassen und zwar Budesonid bei der *kollagenen Kolitis*.

## Kollagene Kolitis

### Budesonid

Budesonid ist ein modernes Kortisonpräparat, das sehr gute lokale entzündungshemmende Wirkungen an der Darmschleimhaut hat. Die Substanz wurde zuerst als Spray in der Asthmatherapie eingesetzt. In den 1990er-Jahren folgte die Anwendung bei chronisch entzündlichen Darmerkrankungen. Das Budesonid – als Granulat oder in einer Kapsel verabreicht – wird aufgrund eines

---

speziellen Herstellungsverfahrens erst im Übergang vom Dünndarm in den aufsteigenden Dickdarm freigesetzt. Dort wirkt die Substanz an der Schleimhaut stark entzündungshemmend, intensiver als klassische Kortisone. Der besondere Vorteil von Budesonid liegt darin, dass es nach seiner Wirkung im Darm zu über 90% direkt in der Leber abgebaut wird. Somit gelangt nur ein geringer Anteil der Wirksubstanz in den Körperkreislauf, was im Vergleich zu klassischen Kortisonpräparaten mit deutlich weniger unerwünschten Kortisonwirkungen einhergeht. Somit ist Budesonid sehr gut geeignet, eine hohe lokale Wirksamkeit an der Darmschleimhaut bei gleichzeitig nur geringer Rate an unerwünschten Kortisonwirkungen zu erzielen.

Mittlerweile liegen vier Studien mit Budesonid zur Akutbehandlung der *kollagenen Kolitis* vor. Dabei wurde die Wirksamkeit mit einem Scheinmedikament (Plazebo) verglichen. Die Tagesdosis von Budesonid betrug jeweils 9 mg, die Behandlungsdauer war 6–8 Wochen. Dabei kam es bei über 80% der Patienten zu einer klinischen Besserung mit Verschwinden der Durchfälle, im Vergleich zu nur 17% bei den Patienten, die mit dem Scheinmedikament behandelt wurden. Betrachtet man die Analyse von Gewebeproben aus dem Darm unter dem Mikroskop, fällt der Effekt des Scheinmedikaments auch hier deutlich schwächer aus (nachgewiesen am Rückgang der Dicke des Kollagenbandes).

Noch nicht eindeutig ist bislang die Empfehlung für das weitere therapeutische Vorgehen beim Wiederauftreten von Durchfällen nach anfänglicher Besserung unter der Budesonidtherapie.

In zwei weiteren Therapiestudien hatte die fortgesetzte Behandlung mit Budesonid (mit 6 mg pro Tag) über 6 Monate im Vergleich zu einem Scheinmedikament in der Budesonidgruppe zu einem deutlich besseren Ergebnis geführt. Allerdings kommt es häufig zu einem Rückfall der Erkrankung bereits 2 Monate nach Absetzen der Therapie. Budesonid ist bislang nur für die Therapie der akuten Erkrankung zugelassen.

Die Wirksamkeit von 9 mg Budesonid konnte auch bei der Akutbehandlung der *lymphozytären Kolitis* gezeigt werden.

### **Prednisolon**

Das klassische Kortisonpräparat Prednisolon wurde in der Vergangenheit häufig bei Patienten zur Behandlung der *mikroskopischen Kolitis* eingesetzt. Allerdings wird Prednisolon im Gegensatz zu Budesonid nach der Einnahme zunächst über die Blutbahn aufgenommen und führt daher neben der erwünschten therapeutischen Wirkung in der Regel zu ausgeprägten typischen Kortisonnebenwirkungen, wie z. B. Vollmondgesicht, Stammfettsucht, Bluthochdruck, Störungen der Psyche oder Schwächung des Immunsystems.

### **Bismut**

Die erste Substanz, die bei *kollagener Kolitis* unter kontrollierten Bedingungen, allerdings mit eher geringem Erfolg, eingesetzt wurde, war Bismut. Dieses Präparat, das antibiotische und anti-entzündliche Eigenschaften aufweist, wurde wegen der ungenügenden Wirkung in Studien nicht weiter untersucht. Zudem sollten Bismutpräparate wegen einer möglichen Anreicherung im Körper nicht länger als 8 Wochen angewendet werden.

---

## Weihrauchextrakt

Weihrauchextrakt wirkt ebenfalls gegen Entzündungen im Darm. Nach ersten vorliegenden Untersuchungen lässt sich hiermit auch eine klinische Besserung bei *kollagener Kolitis* erzielen. Weihrauchextrakte sind in Deutschland nicht offiziell zugelassen.

## Probiotika

Der Effekt von Probiotika (*Lactobacillus*, *Bifidobakterium*) wurde in einer plazebokontrollierten Studie über 12 Wochen bei Patienten mit *kollagener Kolitis* untersucht. Es fand sich jedoch kein signifikanter Unterschied zwischen beiden Gruppen.

## Weitere Therapieansätze

Im Rahmen von offenen, d. h. nicht-kontrollierten Studien bzw. Fallberichten wurde der Einfluss von *E. coli* Nissle 1917, Azathioprin, Methotrexat und Tumor-Nekrose-Faktor-alpha überprüft. Die Indikation zu einer immunsuppressiven Therapie sollte ggf. bei therapierefraktären Verläufen unter der Standardtherapie mit Budesonid überdacht werden.

## Lymphozytäre Kolitis

Die erste plazebokontrollierte Therapiestudie zur Akutbehandlung der *lymphozytären Kolitis* mit 9 mg Budesonid pro Tag über 6 Wochen zeigt, dass Budesonid klinisch und histologisch signifikant besser wirkt als Plazebo. Unter Budesonid kamen 86% der Patienten in klinische Remission, unter Plazebo dagegen nur 48%.

Zur remissionserhaltenden Therapie der *lymphozytären Kolitis* liegen derzeit keine Daten vor.

## Häufige Fragen zur mikroskopischen Kolitis

### 1. Wie häufig ist die mikroskopische Kolitis?

Insgesamt wird die *mikroskopische Kolitis* nach aktuellen Zahlen (u. a. aus den USA) zunehmend häufiger diagnostiziert (Abb. 5). Diese Zunahme wird nicht nur mit einer verbesserten Diagnostik, sondern auch mit einer realen Zunahme der Krankheitsfälle erklärt. Die Zahlen zeigen eine jährliche Neuerkrankungsrate (Inzidenz) von ca. 20 Patienten pro 100.000 Einwohner.

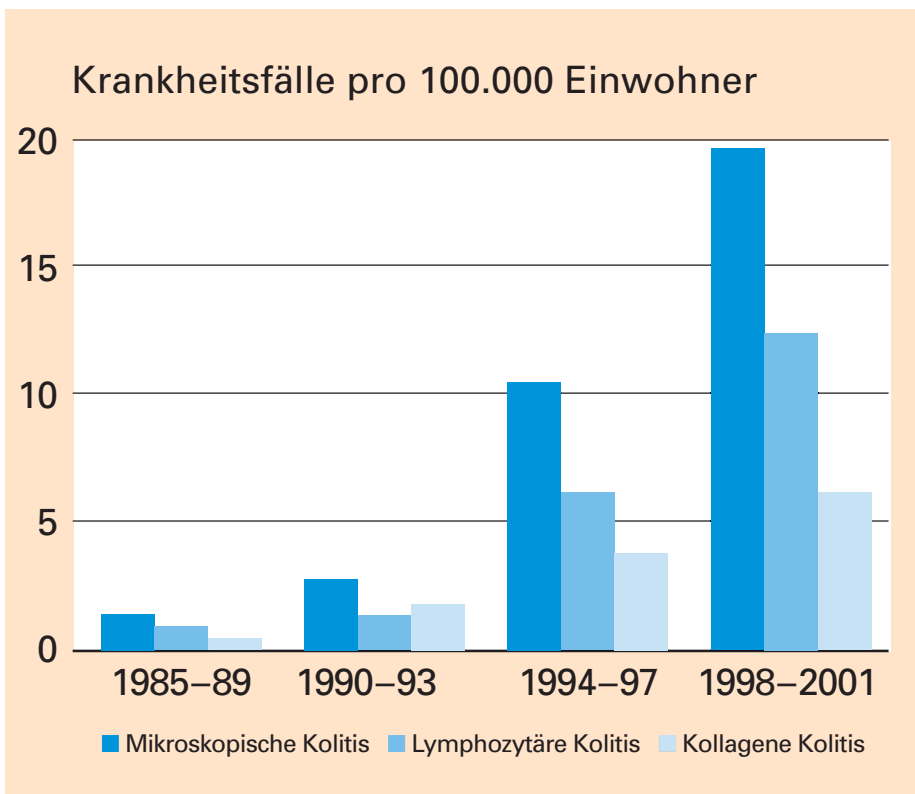


Abb. 5:  
Übersicht zur Häufigkeit der lymphozytären und kollagenen Kolitis  
(eine Erhebung aus den USA)

---

Die jährliche Neuerkrankungsrate der *kollagenen Kolitis* variiert von Land zu Land stark und beträgt beispielsweise in Spanien 1–2 pro 100.000 Einwohner, während in Schweden eine Neuerkrankungsrate von 5 pro 100.000 Einwohner angegeben wird.

Für die *lymphozytäre Kolitis* liegen nur wenige Daten vor. In Skandinavien geht man von einer jährlichen Neuerkrankungsrate von 4 pro 100.000 Einwohner aus.

Epidemiologische Untersuchungen aus den USA und Dänemark belegen eine Zunahme der Neuerkrankungsraten in diesen Ländern (im Verlauf der Jahre).

## ***2. Gibt es Faktoren, die das Auftreten einer mikroskopischen Kolitis begünstigen?***

Alle bisher durchgeführten Untersuchungen belegen, dass Frauen ca. 5-fach häufiger an einer *mikroskopischen Kolitis* erkranken als Männer. Insbesondere bei Frauen über 65 Jahre steigt das Risiko deutlich an. Dies gilt sowohl für die *kollagene* als auch für die *lymphozytäre Kolitis*. Die Gründe hierfür sind unbekannt.

Zudem scheinen Patienten, die bereits an bestimmten Erkrankungen des Immunsystems leiden (sog. Autoimmunerkrankungen), häufiger zusätzlich an einer *mikroskopischen Kolitis* zu erkranken als Patienten ohne autoimmune Vor-erkrankung. Insbesondere Patienten mit einer Schilddrüsenunterfunktion oder einer Zöliakie (Sprue) sind davon betroffen. Insgesamt leiden bis

zu 40% der Patienten mit *mikroskopischer Kolitis* gleichzeitig an einer Autoimmunerkrankung. Patienten mit einer *mikroskopischen Kolitis* haben häufiger eine Zöliakie (Sprue) und umgekehrt, so dass die entsprechende Diagnostik (Transglutaminase-Antikörper, Duodenalbiopsie) durchgeführt werden sollte.

Etwa 10% der Patienten berichten zudem von einer Krebserkrankung in ihrer Krankenvorgeschichte. In der Mehrzahl der Fälle handelte es sich dabei um Dickdarm-, Brust-, Prostata- oder Lungenkrebs. Wird die Häufigkeit bei diesen Patienten mit der der Normalbevölkerung verglichen, so ist das Risiko, zusätzlich an einer *mikroskopischen Kolitis* zu erkranken, insbesondere für Frauen nach dem 65. Lebensjahr, erhöht.

Ein erhöhtes Risiko besteht möglicherweise auch beim Vorliegen einer Zuckerkrankheit (Diabetes mellitus). Hiervon sind offensichtlich eher ältere Männer betroffen.

Generell müssen ein möglicher Zusammenhang sowie die zugrunde liegenden Ursachen zwischen der *mikroskopischen Kolitis* und den hier genannten Erkrankungen weiter untersucht werden.

### ***3. Was ist über die Ursachen der mikroskopischen Kolitis bekannt?***

Die Ursachen der *mikroskopischen Kolitis* sind letztlich nicht bekannt.

Auffällig ist, dass bei einer relevanten Zahl von Patienten ein vermehrter Gebrauch von Schmerz-

---

mitteln (z.B. Ibuprofen und Acetylsalicylsäure) als möglicher auslösender Faktor gefunden wird. Diese Medikamente steigern möglicherweise die Durchlässigkeit der Darmschleimhaut und könnten somit die Aufnahme von anderen, noch nicht bekannten krankheitsauslösenden Substanzen fördern. Aber auch andere Medikamente, wie z.B. Simvastatin (ein Cholesterinsenker), Ticlopidin (zur Hemmung der Blutgerinnung) oder Acarbose (zur Therapie des Diabetes mellitus) wurden als mögliche Auslöser einer *mikroskopischen Kolitis* beschrieben.

Eine erste Untersuchung zeigt einen überzufällig hohen Anteil von Rauchern bei Patienten mit *kolagener Kolitis* im Vergleich zu Kontrollen. Ein möglicher Einfluss der Einnahme von Säureblockern (Protonenpumpenhemmern) ist letztlich nicht vollständig geklärt.

Rauchen sollte vermieden werden, da Nikotin die Durchlässigkeit der Darmwand erhöht.

Im Rahmen verschiedener Untersuchungen wurden bei ca. 80% der Patienten Yersinienantikörper gefunden. Yersinien sind Bakterien, die zu einer Infektion an der Darmschleimhaut führen können. Andererseits konnten bei zahlreichen Stuhluntersuchungen Yersinien im Stuhl von Patienten mit *mikroskopischer Kolitis* nicht nachgewiesen werden.

Diese Befunde können auch als Ausdruck einer vermehrten Durchlässigkeit der Darmwand für Yersinien mit sekundärer Antikörperbildung verstanden werden.



Zudem gibt es Hinweise darauf, dass die *mikroskopische Kolitis* familiär gehäuft auftritt. Inwieweit dies auf eine Vererbung rückschließen lässt, ist jedoch bislang unklar.

#### ***4. Wie wird die Verdickung des Kollagenbandes in der Darmschleimhaut erklärt?***

Bei der Zunahme des Kollagenbandes bei der *kollagenen Kolitis* handelt es sich nicht um eine *vermehrte* Kollagenbildung, sondern um einen verminderten Abbau. Die genauen Mechanismen, die zu diesem verminderten Abbau von Kollagen in der Darmschleimhaut führen, sind jedoch nicht vollständig untersucht. Es ist auch nicht bekannt, ob und wie eine Verdickung des Kollagenbandes die für die *kollagene Kolitis* typischen Symptome hervorrufen kann.

#### ***5. Gibt es Krankheitserscheinungen außerhalb des Darms bei der mikroskopischen Kolitis?***

Die *mikroskopische Kolitis* kann von einer Reihe verschiedener Erkrankungen begleitet werden, die auf eine Reaktion des Immunsystems gegen körpereigenes Gewebe hinweisen. Hierzu gehören u.a. rheumatische Gelenkbeschwerden, Schuppenflechte, Zöliakie (Sprue), Funktionsstörungen der Schilddrüse, Durchblutungsstörungen und trockene Schleimhäute (siehe auch Abb. 2).

---

## **6. Ist eine Enddarmspiegelung zur Diagnosestellung ausreichend?**

Da die *mikroskopische Kolitis* gehäuft im aufsteigenden, rechtsseitigen Dickdarm auftritt, ist eine Enddarmspiegelung zur Diagnosestellung nicht ausreichend. In jedem Fall sollte der Dickdarm komplett gespiegelt werden, mit gleichzeitiger Entnahme von Gewebeproben aus den verschiedenen Abschnitten des Dickdarms. Ansonsten kann bei bis zu 40% der Patienten eine *mikroskopische Kolitis* übersehen werden.

## **7. Begünstigt eine mikroskopische Kolitis das Auftreten von Darmkrebs?**

Nein. Es gibt keine Hinweise, dass sich bei der *kollagenen* bzw. *lymphozytären Kolitis* vermehrt Polypen bzw. Darmkrebs bilden.

## **8. Bestehen Bedenken gegen eine Schwangerschaft?**

Nein. Was die Erkrankung selbst betrifft, bestehen keine Bedenken gegen eine Schwangerschaft. Allerdings ist bei den eingesetzten Medikamenten darauf zu achten, inwieweit Einschränkungen bei der Einnahme während der Schwangerschaft und Stillzeit vorliegen. Die Erkrankung tritt jedoch eher bei älteren Patientinnen jenseits der Menopause auf.

### **9. Gibt es Ernährungsfaktoren, die den Krankheitsverlauf der mikroskopischen Kolitis günstig beeinflussen?**

Gesicherte Erkenntnisse über einen möglichen Einfluss von Ernährungsfaktoren auf die Auslösung der Erkrankungen gibt es nicht. Weiterhin ist auch nicht bekannt, ob das Hinzufügen oder Weglassen bestimmter Nahrungsmittel den Krankheitsverlauf günstig oder ungünstig beeinflusst.

Im Rahmen der Vordiagnostik sollte jedoch – wegen des Leitsymptoms wässriger Durchfälle – eine Milchzucker- (bzw. Laktose-)unverträglichkeit und das Krankheitsbild der Zöliakie (Sprue) ausgeschlossen werden. Bei diesen Erkrankungen besteht die klare Empfehlung zur Einhaltung einer laktose- bzw. glutenfreien Kost.

Untersuchungen haben gezeigt, dass Fasten bei der *kollagenen Kolitis* zu einer deutlichen Besserung der Durchfallsymptomatik führen kann. Allerdings stellt anhaltendes Fasten keine dauerhafte Therapie der *mikroskopischen Kolitis* dar.

### **10. Hilft eine Operation bei der mikroskopischen Kolitis?**

Eine Operation ist bei *mikroskopischer Kolitis* bisher nur bei den sehr seltenen, sehr schweren Verläufen durchgeführt worden. Die Erkenntnisse

---

aus diesen Fällen zeigen jedoch, dass nach Herausleiten des Darminhalts über einen künstlichen Darmausgang (Anus praeter) im Restdarm, durch den nun kein Stuhl mehr fließt, sowohl die Entzündung als auch das verdickte Kollagenband verschwinden. Diese Tatsache weist auf die Bedeutung von Faktoren im Darminhalt als mögliche Auslöser der *mikroskopischen Kolitis* hin.

### ***11. Gibt es spontane Besserungen bzw. eine Ausheilung der Erkrankungen?***

Zwei Untersuchungen zum Langzeitverlauf der *kollagenen Kolitis* zeigen, dass ein Teil der Patienten nach erfolgreicher Ersttherapie auch ohne weitere Medikamenteneinnahme über lange Zeit symptomfrei bleibt. In einer der beiden Studien hatten nach 10 Jahren immerhin noch 23% der Patienten keinen wässrigen Durchfall. Andererseits treten bei bis zu zwei Dritteln der Patienten nach Absetzen der Therapie innerhalb von 2 Monaten erneut Beschwerden auf. In diesen Fällen wird ein erneuter Therapiezyklus empfohlen.

### ***12. Ist es möglich, die Durchfälle mit Quellmitteln günstig zu beeinflussen?***

Bei leichteren Durchfällen ist es häufig ausreichend, durch Stopfmittel oder Gallensäurenbinde die Festigkeit des Stuhls zu erhöhen und dadurch die Stuhlhäufigkeit zu vermindern. In einer kleinen Untersuchung verschwanden die Durch-

fälle bei über 20% der Patienten unter der Einnahme eines Quellstoffpräparats (z.B. Flohsamenschalen).

### ***13. Wie lange sollte Budesonid in der akuten Krankheitsphase eingenommen werden?***

In den vier bislang mit Budesonid durchgeführten Therapiestudien wurde das Budesonid in einer Tagesdosis von 9 mg über einen Zeitraum von 6 bzw. 8 Wochen verabreicht. Unter diesem Therapieansatz wurde die Mehrzahl der Patienten bereits innerhalb von 14 Tagen nahezu beschwerdefrei. Dabei kann das Budesonid über den Tag verteilt (morgens, mittags, abends) oder die gesamte Menge in einer Einzeldosis am Morgen eingenommen werden.

### ***14. Gibt es eine Erhaltungstherapie der kollagenen Kolitis?***

Nach Absetzen der Budesonidtherapie zur Akutbehandlung der *kollagenen Kolitis* kommt es häufig bereits innerhalb der ersten 2 Monate zum Wiederauftreten von Durchfällen, sodass eine weitere Therapie erforderlich wird. In zwei plazebokontrollierten Studien konnte übereinstimmend gezeigt werden, dass nach Erreichen der klinischen Besserung unter einer Akuttherapie mit 9 mg Budesonid die Fortführung der Therapie mit 6 mg Budesonid pro Tag über 24 Wochen zu einer signifikanten Reduktion der Rückfallrate führt.

---

### ***15. Gibt es eine gesicherte medikamentöse Therapie der lymphozytären Kolitis?***

Budesonid in einer Dosierung von 9 mg pro Tag ist die einzige Substanz, die bislang bei *lymphozytärer Kolitis* im Rahmen einer kontrollierten Therapiestudie überprüft wurde. Die Überlegenheit dieser Therapie gegenüber Plazebo wurde eindeutig gezeigt. Allerdings ist Budesonid bislang nicht zur Behandlung der *lymphozytären Kolitis* zugelassen.

---

## **Als weitere Patientenbroschüren zu CED und Mikroskopischer Kolitis sind u. a. kostenlos erhältlich:**

- Kortikosteroid-Therapie bei chronisch entzündlichen Darmerkrankungen (BU80)  
*32 Seiten*
- Colitis ulcerosa und Morbus Crohn  
Eine Übersicht über die Krankheitsbilder und ihre Behandlung (S80)  
*63 Seiten*
- Patientenfragen zu chronisch entzündlichen Darmerkrankungen (S81)  
*64 Seiten*
- Rektale Therapie bei chronisch entzündlichen Darmerkrankungen (S97)  
*29 Seiten*
- Medizinisches Stichwortverzeichnis zu chronisch entzündlichen Darmerkrankungen (S86)  
*58 Seiten*
- Immunsuppressive und immunmodulatorische Therapie bei chronisch entzündlichen Darmerkrankungen (AZ80)  
*28 Seiten*

Bitte richten Sie Ihre Bestellung an:

FALK FOUNDATION e.V.



Leinenweberstr. 5  
79108 Freiburg  
Germany

Fax: 0761/1514-321

E-Mail: [literaturservice@falkfoundation.de](mailto:literaturservice@falkfoundation.de)

[www.falkfoundation.de](http://www.falkfoundation.de)

FALK FOUNDATION e.V.



Leinenweberstr. 5  
79108 Freiburg  
Germany