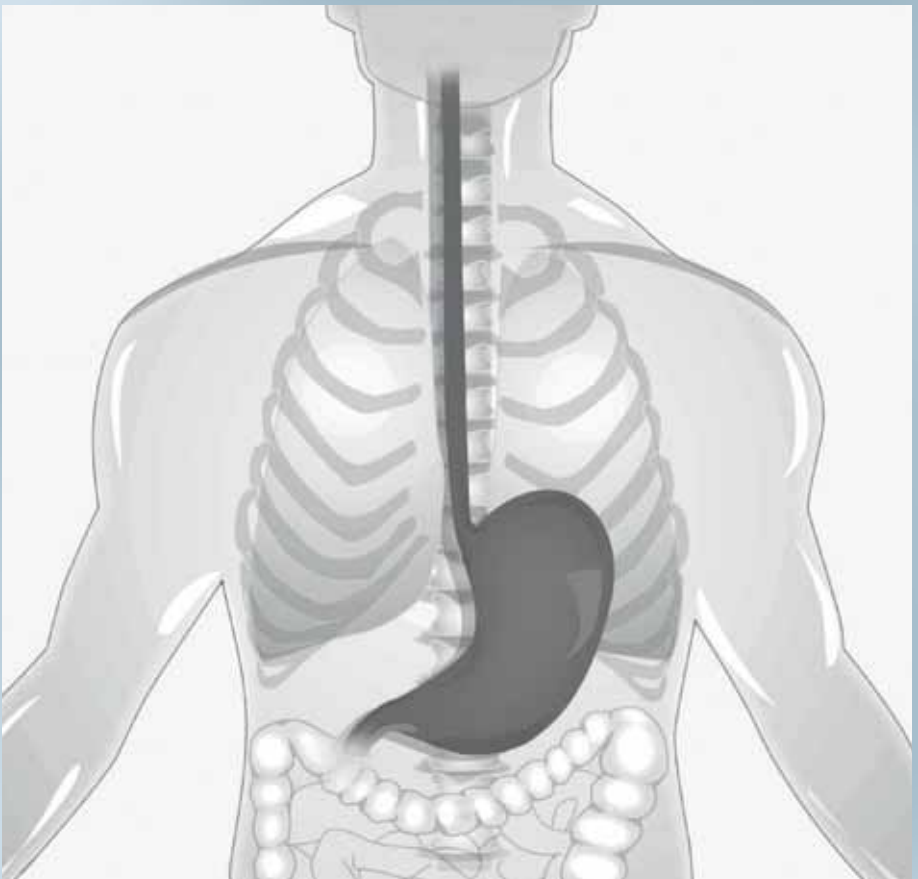


# Gutartige Erkrankungen der Speiseröhre



N. Hüser, A. Jell, S. Nennstiel, C. Schlag, A. Fingerle,  
D. Wilhelm, A. Pielenhofer, H. Wirnhier-Lange, H. Feußner  
Klinikum rechts der Isar, Technische Universität München



Herausgeber

FALK FOUNDATION e.V.



Leinenweberstr. 5  
79108 Freiburg  
Germany

Fax: 07 61/15 14-321

E-Mail: [literaturservice@falkfoundation.de](mailto:literaturservice@falkfoundation.de)

[www.falkfoundation.de](http://www.falkfoundation.de)

© 2019 Falk Foundation e.V.

Alle Rechte vorbehalten.

3. Auflage 2019

# Gutartige Erkrankungen der Speiseröhre

N. Hüser, A. Jell, S. Nennstiel, C. Schlag, A. Fingerle,  
D. Wilhelm, A. Pielenhofer, H. Wirnhier-Lange, H. Feußner  
Klinikum rechts der Isar, Technische Universität München

---

## **Autoren und Kontakt**

Klinikum rechts der Isar  
Technische Universität München  
Ismaninger Str. 22  
81675 München

*Klinik und Poliklinik für Chirurgie  
(Direktor: Prof. Dr. med. Helmut Friess)*

PD Dr. med. Norbert Hüser  
Alissa Jell  
PD Dr. med. Dirk Wilhelm  
Prof. Dr. med. Hubertus Feußner

*Chirurgisches Gastrolabor*

Helga Wirnhier-Lange  
Agnes Pielenhofer

*Klinik und Poliklinik für Innere Medizin II  
(Direktor: Prof. Dr. med. Roland M. Schmid)*

PD Dr. Christoph Schlag  
Dr. Simon Nennstiel

*Institut für Diagnostische und Interventionelle Radiologie  
(Direktor: Prof. Dr. med. Ernst J. Rummeny)*

Dr. med. Alexander Fingerle

---

*Sehr geehrte Patientinnen und Patienten,  
sehr geehrte Angehörige,*

*Erkrankungen der Speiseröhre sind nicht selten. Sie führen meist zu einer Beeinträchtigung der Schluckfunktion („Dysphagie“), die eine sichere Nahrungsaufnahme erschwert oder ganz unmöglich macht. Dies hat nachhaltige Auswirkungen auf das Wohlbefinden und birgt das Risiko lebensgefährlicher Komplikationen.*

*Auch häufig als harmlos eingestufte Beschwerden wie „Sodbrennen“ und andere Symptome können die Lebensqualität beeinflussen und zu schwerwiegenden Folgen führen.*

*Da die von den Patienten geäußerten Beschwerden meist unspezifisch sind und durch eine Vielzahl von Erkrankungen verursacht werden können, ist die Abklärung in entsprechend spezialisierten Einrichtungen empfehlenswert. Hier können Ihre Beschwerden mit allen erforderlichen und notwendigen klinischen und apparativen Untersuchungen abgeklärt werden.*

*Die Mehrzahl der diagnostizierten Erkrankungen ist heute gut behandelbar. Es stehen medikamentöse, interventionelle (endoskopische) und operative Verfahren zu Verfügung.*

*Bei den häufig multifaktoriell bedingten Schluckstörungen im Alter und nach Operationen ist ein interdisziplinärer Ansatz unter Einbeziehung von Spezialisten unterschiedlicher Fachgebiete besonders wichtig (Gastroenterologie, Radiologie, Chirurgie, HNO, Neurologie, Schlucktherapie usw.).*

*Wir möchten Sie in dieser Informationsbroschüre über die am häufigsten geäußerten Symptome, ihre Diagnostik und über mögliche Behandlungsformen informieren.*

*Eine derartige Übersicht muss naturgemäß recht allgemein gehalten sein und kann nicht alle Aspekte des vielfältigen Krankheitsbildes „Dysphagie“ wiedergeben. Wenn wichtige Fragen offengeblieben sein sollten, würden wir uns über Hinweise freuen.*

*Für die Autoren*

*Ihre  
PD Dr. N. Hüser, Prof. Dr. H. Feußner*

<b>Anatomie und Physiologie</b>	6
<b>Symptome bei Erkrankungen des Rachens und der Speiseröhre</b>	9
– Aspiration (Verschlucken)	9
– Aufstoßen	9
– „Blähbauch“ (Meteorismus)	9
– Brustschmerzen/-beschwerden	10
– Erbrechen	10
– Heiserkeit	10
– Husten, Hustenreiz	11
– Impaktation	11
– „Kloß“-Gefühl (Globus)	11
– Oberbauchschmerzen/-druck	11
– Räusperzwang	12
– Regurgitation	12
– Sodbrennen	12
– Schluckauf (Singultus)	12
– Schluckstörungen	13
– Übelkeit	13
– Völlegefühl	13
– Zahnschäden	13
– Zungenbrennen	13
<b>Diagnostische Verfahren</b>	14
– Spiegelung (Endoskopie/Gastroskopie)	14
– Endosonografie	16
– Röntgenuntersuchung	16
– Dynamische Ösophagografie (Röntgen-Breischluck)	17
– Computertomografie	19
– Kernspintomografie	20
– Kombinierte pH-Metrie/Impedanzmessung	21
– Katheterlose pH-Metrie mittels Kapsel	23
– Pharyngeale pH-Metrie	24
– Ösophagusmanometrie (Speiseröhrendruckmessung)	25

---

<b>Erkrankungen und ihre Behandlung</b>	27
– Achalasie	27
– Eosinophile Ösophagitis	35
– Diffuser Ösophagusspasmus	37
– Epiphrenisches Divertikel	40
– Hiatushernien	43
– Refluxkrankheit	48
– Zenker-Divertikel	55
<b>Was Sie als Patient wissen müssen</b>	60
<b>Glossar</b>	62

## Anatomie und Physiologie

Zum besseren Verständnis des Schluckvorgangs und der Erkrankungen des oberen Gastrointestinaltrakts ist die Kenntnis der Anatomie wichtig. Die am Schluckakt beteiligten Strukturen sind Mund, Rachenraum (Pharynx) sowie die Speiseröhre (Ösophagus).

Die anatomischen Grenzen der Mundhöhle werden durch die Zähne, den Gaumen und die Zunge gebildet. Nach hinten geht die Mundhöhle in die Kehle über. Hierbei handelt es sich um einen Muskelschlauch aus schräg angeordneten, parallel zueinander laufenden Muskelfasern, welcher die Nahrung zur Speiseröhre (Ösophagus) transportiert.

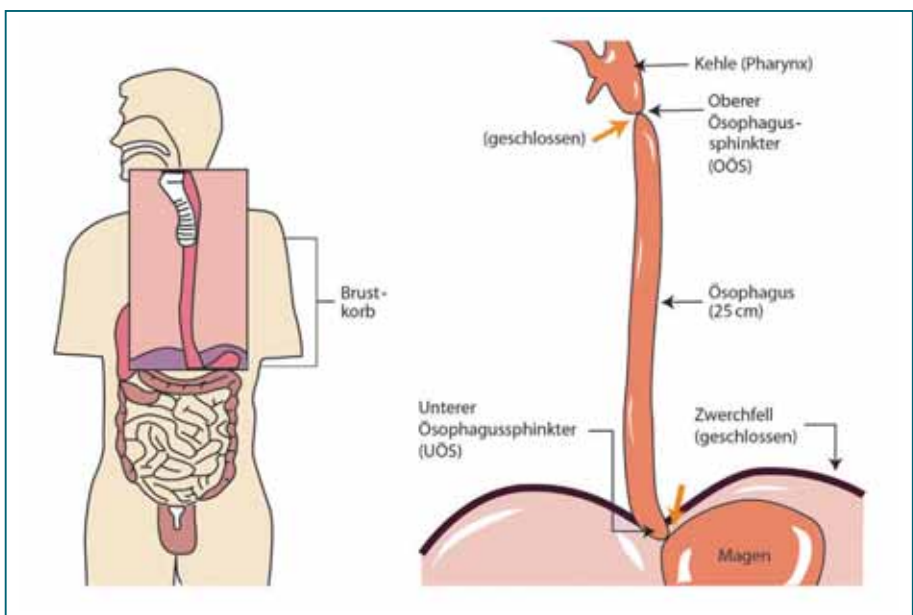


Abb. 1  
Schematische Darstellung der Speiseröhre und der angrenzenden Anatomie bis zum Übergang in den Magen. Die gelben Pfeile zeigen auf den oberen und den unteren Speiseröhrenschließmuskel, die am Eingang und Ausgang der Speiseröhre liegen und sich während des normalen Schluckakts koordiniert öffnen und schließen.



---

Der Eingang des Ösophagus wird durch einen Schließmuskel, den oberen Ösophagussphinkter (OÖS), gebildet. Daran schließt sich der schlauchförmige Ösophagus an. Dieser besteht aus einer äußeren, längs verlaufenden Muskelschicht und einer inneren Muskelschicht, in der die Muskelfasern in horizontaler Richtung verlaufen. Das Ende des schlauchförmigen Ösophagus stellt ein weiterer Schließmuskel, der untere Ösophagussphinkter (UÖS), dar.

Pro Tag schluckt der Mensch zwischen 500 und 2500-mal. Dabei handelt es sich beim Schluckakt um ein komplexes Zusammenspiel verschiedener Muskeln, angefangen bei den Lippen, bis zum unteren Ösophagussphinkter, das in drei verschiedene Phasen eingeteilt wird:

### *1. Orale Phase*

Der Beginn des Schluckakts ist zunächst willkürlich. Durch aufeinander abgestimmte Bewegungen der Mundbodenmuskulatur, der Kaumuskulatur und der Zunge wird die Nahrung aus dem Mund in Richtung Rachen (Pharynx) transportiert.

### *2. Pharyngeale Phase*

Diese Phase beginnt mit der Berührung des Nahrungsbissens (Bolos) mit der Rachenhinterwand oder dem Gaumensegel. Hierdurch wird der Schluckreflex ausgelöst. Der Schluckakt läuft ab diesem Zeitpunkt unwillkürlich (reflektorisch) ab. Zunächst verschließt der weiche Gaumen den oberen Teil des Pharynx gegen den Nasenraum. Weiterhin wird die Luftröhre durch eine darüberliegende Klappe (Epiglottis) verschlossen, um eine Aspiration, also ein Verschlucken zu verhindern. Die schlauchförmige Muskulatur des Pharynx beschreibt nun eine wellenförmige Kontraktion, welche in Richtung Speiseröhre gerichtet ist. Hier erschlafft (öffnet) nun der obere Ösophagussphinkter (OÖS), sodass der Nahrungsbolus in den Ösophagus gelangen kann.

---

### 3. Ösophageale Phase

Mit Eintritt des Bolus in die Speiseröhre beginnt die ösophageale Phase. Durch eine reflexgesteuerte, magenwärts gerichtete Wellenbewegung des Ösophagus wird die Nahrungsportion transportiert. Der Übergang zum Magen ist durch einen weiteren Schließmuskel, den unteren Ösophagussphinkter (UÖS), gekennzeichnet. Nach Erschlaffung des unteren Ösophagussphinkters kann die Nahrung in den Magen eintreten. Mit dem anschließenden Schluss des unteren Ösophagussphinkters ist der Schluckvorgang beendet.

---

# Symptome bei Erkrankungen des Rachens und der Speiseröhre

## **Aspiration (Verschlucken)**

Übertritt von Flüssigkeiten (Getränke, Speichel, Magensaft) oder Nahrungsbestandteilen aus der Speiseröhre bzw. dem Mund-/Nasen-Rachenraum in die Luftröhre. Jede Aspiration ist stets ein gefährliches Ereignis, das bei gesunden Personen immer eine heftige Hustenattacke hervorruft, da der Organismus bestrebt ist, das Fremdmaterial möglichst rasch wieder aus der Luftröhre und den oberen Atemwegen der Lunge (Bronchialsystem) herauszubefördern.

Aspirationen können zu lebensbedrohlich schweren Lungenentzündungen führen und sind z. B. bei Schluckstörungen nicht selten.

## **Aufstoßen**

Willkürliches oder unwillkürliches Entweichen von Luft aus dem Magen. „Aufstoßen“ ist an sich ein normales Ereignis nach üppigen, meist zu hastig eingenommenen Mahlzeiten oder nach dem Genuss kohlenensäurehaltiger Getränke.

Aufstoßen kann dauerhaft aber auch belästigend und unangenehm sein und ist somit als Symptom einer Erkrankung von Bedeutung. Luftschlucken (Aerophagie) und Aufstoßen sind häufig Hinweise auf eine gastroösophageale Refluxkrankheit.

## **„Blähbauch“ (Meteorismus)**

Hierunter versteht man die Empfindung, dass unnatürlich viel Luft/Gas die Eingeweide aufbläht. Die Symptome reichen von einem leichten Druckgefühl bis hin zum Gefühl des „Trommelbauchs“. Dieses als Meteorismus bezeichnete Symptom kann unter anderem bei einer Beeinträchtigung der Transportfunktion des Darmtrakts auftreten, bei Gallenleiden oder auch bei der Refluxkrankheit, wenn

---

der Patient vermehrt Luft schluckt, um die Speiseröhre zu reinigen.

## **Brustschmerzen/-beschwerden**

Mehr oder weniger heftige, meist anfallsartig auftretende Schmerzen im Bereich des Brustkorbs werden zumeist auf Erkrankungen des Herzens und der Lunge zurückgeführt. Gar nicht selten können diese Beschwerden aber auch durch eine Speiseröhrenfehlfunktion ausgelöst werden (nicht-kardialer Brustschmerz). Mit modernen Untersuchungsverfahren können die Ursachen heute zuverlässig abgeklärt und behandelt werden.

## **Erbrechen**

Hierunter versteht man eine spontane, schwallartige Entleerung des Mageninhalts über die Speiseröhre durch Kontraktion der Magenmuskulatur. Erbrechen kann durch zahlreiche unterschiedliche Reize ausgelöst werden, z. B. durch akute Überfüllung des Magens, Magen-Darm-Infekte, Gastritis, Magen- bzw. Zwölffingerdarmgeschwüre, Stoffwechselstörungen, Beeinträchtigung der Darmpassage (Ileus), Medikamente oder Alkohol. Häufiger auftretendes Erbrechen sollte dringend medizinisch abgeklärt werden.

## **Heiserkeit**

Heiserkeit ist eine Beeinträchtigung der Stimme, bei der der Stimmklang verändert („rauer“) und die Lautstärke eingeschränkt ist. Manchmal ist nur noch ein Flüsterton möglich. Heiserkeit entsteht durch eine Entzündung der Stimmlippen, meist im Rahmen von Virusinfektionen. Gelegentlich kann Heiserkeit auch durch die Reizung des Kehlkopfs/der Stimmlippen im Rahmen einer Refluxkrankheit ausgelöst werden. Neben diesen Faktoren, die die stimmbildenden Strukturen direkt betreffen, kann eine neu aufgetretene Heiserkeit allerdings auch durch eine Schädigung eines Stimmbandnervs, z. B. im Rahmen einer Tumorerkrankung, auftreten. Darum sollte eine neu aufgetretene, länger andauernde Heiserkeit immer durch einen Arzt abgeklärt werden.

---

## **Husten, Hustenreiz**

Als Hustenreflex wird ein explosionsartiges Ausstoßen von Luft aus den Atemwegen bezeichnet. Der Hustenausstoß soll diese von unerwünschten Substanzen befreien. Üblicherweise ist Husten ein Symptom von Erkältungskrankheiten. Husten ist aber auch ein Frühsymptom bei Lungenentzündung oder bei Tumoren der Lunge. Auch ein Rückfließen von Nahrungsbrei (Reflux) kann Hustenanfälle auslösen.

## **Impaktation**

Als Impaktation bezeichnet man das Steckenbleiben von Nahrungsbestandteilen in der Speiseröhre. Insbesondere bei der Aufnahme von größeren Bissen konsistenter Nahrung (z. B. Fleisch) kann es plötzlich zur Blockade vor Engstellen kommen („Steak-House-Syndrom“). Die Impaktation eines Nahrungsbolus kann ein Zeichen für eine krankhafte Einengung im Bereich der Speiseröhre sein und sollte stets von einem erfahrenen Arzt abgeklärt werden.

## **„Kloß“-Gefühl (Globus)**

Hierunter versteht man einen unspezifischen chronischen Druck im Halsbereich, häufig mit Fremdkörpergefühl. Die Patienten geben eine Missempfindung an, als ob etwas „im Hals stecken geblieben“ sei. Auch durch häufiges Räuspern bessert sich die Missempfindung nicht. Die Nahrungsaufnahme wird nicht beeinträchtigt. Im Gegenteil tritt beim Essen oder Trinken meist Besserung auf.

## **Oberbauchschmerzen/-druck**

Eine Missempfindung im Oberbauch, die von Patienten unterschiedlich beschrieben wird. Gelegentlich wird ein andauernder, dumpfer Druck beschrieben („als ob eine Faust auf den Magen drückt“), manchmal hat die Missempfindung an- und abschwellenden Charakter. Die Ursachen sind sehr unterschiedlich und erfordern die ärztliche Abklärung.

---

## **Räusperzwang**

Räusperzwang ist Folge eines Reinigungsbedürfnisses in den oberen Atemwegen. Der Patient empfindet ein Fremdkörpergefühl und möchte sich davon durch Husten oder Hüsteln befreien. Räusperzwang ist nicht selten eine Folge der Refluxkrankheit.

## **Regurgitation**

Im Gegensatz zum Erbrechen wird die Nahrung bei der Regurgitation nicht schwallartig aus dem Magen entleert. Der Patient bemerkt, dass Mageninhalt die Speiseröhre emporsteigt (teilweise bis in den Mund), ohne dass es aber (wie beim Erbrechen) zu einer Entleerung nach außen kommt. Häufig tritt die Regurgitation im Liegen oder beim Bücken auf. Die Regurgitation kann mannigfaltige Ursachen haben, beschreibt aber stets eine Erkrankung der Speiseröhre, bei der die Abdichtung der Speiseröhre gegen den Mageninhalt gestört ist.

## **Sodbrennen**

Gelangt Mageninhalt in die Speiseröhre, führt dies dort zu meist als brennend empfundenen, unangenehmen bis schmerzhaften Symptomen. Die Beschwerden können nachts auftreten, häufig sind die Patienten aber auch tagsüber, vor allem nach dem Essen, durch das Sodbrennen beeinträchtigt. Neben einer Verschlussstörung des unteren Speiseröhrenschließmuskels können eine falsche Ernährung oder eine gestörte Reinigungsfunktion der Speiseröhre die Beschwerden verursachen. Übergewicht und Nikotin können ebenfalls eine wichtige Rolle spielen.

## **Schluckauf (Singultus)**

Beschreibt ein charakteristisches „Hicks“-Geräusch. Zugrunde liegt eine reflektorische Einatmungsbewegung, die durch das Zwerchfell ausgelöst wird, bei gleichzeitigem Verschluss der Stimmlippen. Der Sinn dieses Phänomens ist bislang ungeklärt.

---

## **Schluckstörungen**

Schluckstörungen können mit schmerzhaften Beschwerden einhergehen (Odynophagie) oder ohne Schmerzen auftreten (Dysphagie). Man unterscheidet Schluckstörungen für flüssige oder für feste Nahrung. Häufig kommt es im Verlauf zu einem deutlichen Gewichtsverlust und Einschränkungen im sozialen Umfeld, da die Nahrungsaufnahme mit anderen nicht mehr möglich ist. Eine neu aufgetretene Schluckstörung erfordert stets die unverzügliche Abklärung.

## **Übelkeit**

Unangenehmes, flauendes Gefühl in der Magengegend/im Oberbauch. Oft Vorbote oder Begleitsymptom des Erbrechens.

## **Völlegefühl**

Bereits nach der Aufnahme einer relativ geringen Nahrungsmenge auftretendes Gefühl der Überfüllung des Magen-Darm-Trakts, das sich von dem normalerweise als angenehm empfundenen Gefühl des „Satt-Seins“ oder der Sättigung nach der Mahlzeit deutlich unterscheidet. Ernst zu nehmendes Symptom, das gerade bei akutem Auftreten immer konsequent abgeklärt werden sollte.

## **Zahnschäden**

Durch dauerndes Erbrechen, d. h. den krankhaften Kontakt der Zähne mit dem sauren Magensaft, werden Zahnschäden ausgelöst.

In erster Linie treten diese Probleme bei Störungen des Essverhaltens (Bulimie) auf. Sie werden aber auch bei schwerer Refluxkrankheit beobachtet.

## **Zungenbrennen**

„Zungenbrennen“ kann bei höchst unterschiedlichen gesundheitlichen Problemen auftreten, die insgesamt sehr sorgfältig abgeklärt werden müssen. Zungenbrennen kann unter Umständen auch Folge von Rückfluss von Säure aus dem Magen (Reflux) sein.

---

## Diagnostische Verfahren

Die erfolgreiche Behandlung von Funktionsstörungen des Magen-Darm-Trakts erfordert eine differenzierte Abklärung ihrer Ursachen. Bildgebende Verfahren wie die Röntgen-diagnostik oder die Endoskopie können häufig nur indirekte Hinweise liefern. In spezialisierten Zentren stehen darüber hinaus weitere Untersuchungsverfahren zur Verfügung.

Die erste und wichtigste Untersuchung ist in der Regel die Spiegelung von Speiseröhre, Magen und Zwölffingerdarm (Ösophagogastroduodenoskopie, umgangssprachlich meist nur Gastroskopie genannt).

Ergänzt wird die Diagnostik durch Röntgenuntersuchungen, vor allem in Form der dynamischen (Pharyngo)-Ösophagografie („Röntgen-Breischluck“). In Einzelfällen ist auch eine Schnittbilddiagnostik (Computertomografie [CT] oder Kernspintomografie [MRT]) notwendig. Für die spezielle Untersuchung der Transportleistungen der Speiseröhre wird die Druckmessung (Manometrie) eingesetzt. Mit der pH-Metrie und der Impedanzmessung analysiert man den Rückfluss von Mageninhalt in die Speiseröhre.

### **Spiegelung (Endoskopie/Gastroskopie)**

Die Gastroskopie ist eine apparative Untersuchung, welche in der Regel ambulant und in Kurznarkose/„Dämmer-schlaf“ (Sedierung) durchgeführt wird.

Über den Mund wird ein schlauchartiges, dünnes Gerät mit integrierter Kamera (Endoskop) in die Speiseröhre und den Magen bis zum oberen Abschnitt des Zwölffingerdarms eingeführt. Das Einführen geschieht unter Sicht, d. h. der Untersucher besichtigt schon beim Vorgehen seinen Weg in den Organismus über die Optik des Endoskops.

Alle zugänglichen Bereiche werden sorgfältig besichtigt, wobei der Magen durch Einblasen von Luft bzw. Kohlendioxid (CO<sub>2</sub>) gebläht wird. Gegebenenfalls werden mithilfe kleiner Zangen (Biopsiezangen) auch Gewebeproben für die mikroskopische Untersuchung entnommen.



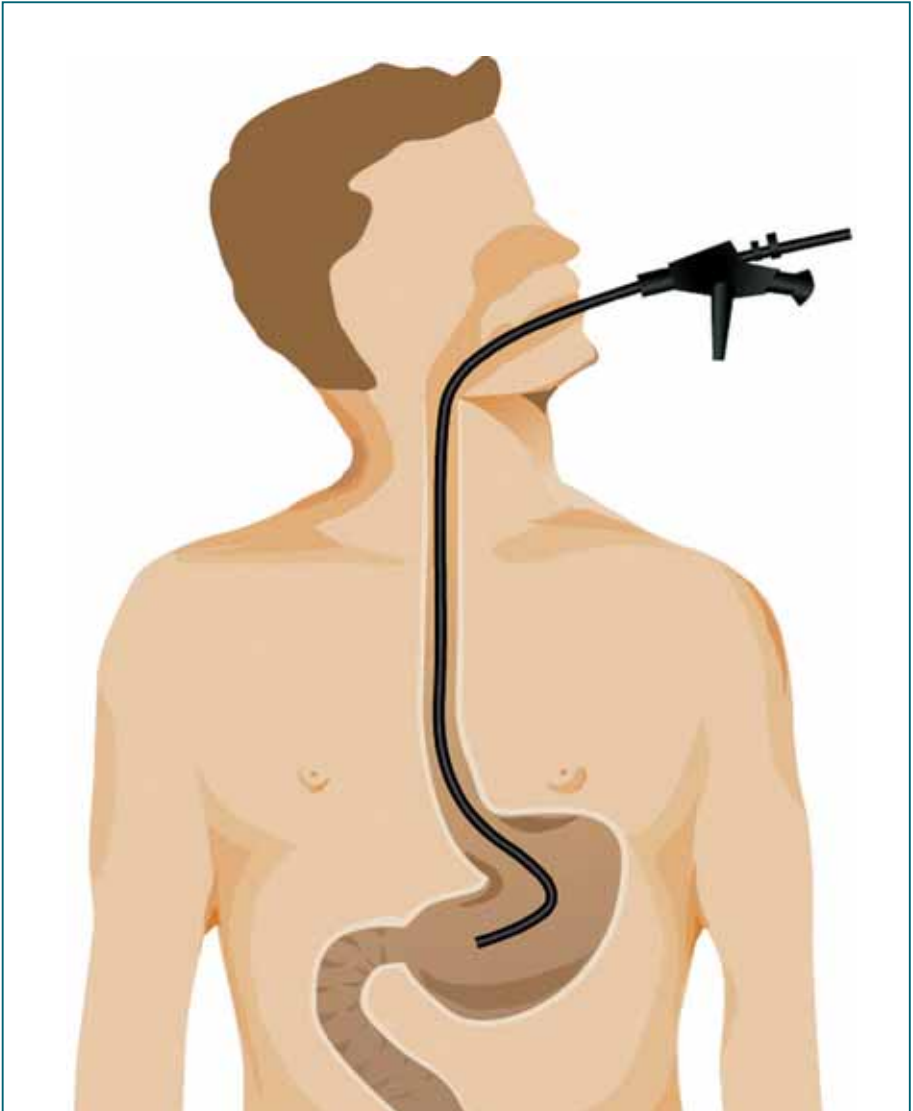


Abb. 2

*Spiegelung der Speiseröhre, des Magens und der oberen Anteile des Zwölffingerdarms: Die Inspektion dieser inneren Organe über den Mund als natürlichem Zugangsweg wird seit etwa 50 Jahren als diagnostisches Verfahren eingesetzt. Dank moderner, dünnkalibriger und hochflexibler Instrumente (Endoskope) ist die Untersuchung für den Patienten wenig belastend. Dennoch wird die Untersuchung heute meist in einem kurzzeitigen Dämmer Schlaf (Sedierung) durchgeführt, sodass der Patient die eigentliche Untersuchung nicht wahrnimmt.*

Durch die Gastroskopie können die Speiseröhre, der Magen und Teile des Zwölffingerdarms untersucht werden. Sehr häufig führt die Spiegelung bereits zur Diagnose und ist somit als Routineuntersuchung bei Schluckstörungen oder sonstigen Beschwerden im oberen Gastrointestinaltrakt (Magen-Darm-Trakt) unerlässlich.

---

Da alle Abschnitte der Untersuchung unter Sichtkontrolle durchgeführt werden, sind Verletzungen oder Perforationen (Durchstoßen) der Wand von Speiseröhre, Magen oder Darm sehr selten. Sollte es dennoch zu einer derartigen Wandverletzung mit Perforation kommen, kann eine solche Komplikation häufig bereits endoskopisch behandelt werden. Ist dies nicht möglich, wird gegebenenfalls eine Operation notwendig. Manchmal können während der Untersuchung Blutungen auftreten. Diese sind glücklicherweise meist leicht ausgeprägt und hören spontan auf. Anhaltende Blutungen im Bereich der Speiseröhre, des Magens und des Darms lassen sich heutzutage in der Regel über kleine, über das Endoskop eingebrachte Clips („Klämmerchen“) versorgen. Blutungsneigungen, wenn bekannt (z. B. durch Acetylsalicylsäure, Phenprocoumon oder neuere blutgerinnungshemmende Medikamente wie Apixaban, Rivaroxaban u. a.), sollten mit dem Untersucher vor der Untersuchung besprochen werden.

**Wichtiger Hinweis:** Unterrichten Sie den Arzt, wenn Sie gerinnungshemmende Mittel einnehmen!

### **Endosonografie**

Die Endosonografie der Speiseröhre ähnelt vom Untersuchungsablauf einer Gastroskopie. Es wird dabei ein Endoskop mit Ultraschallkopf an die zu untersuchende Stelle der Speiseröhre geführt. Die Endosonografie gibt Aufschluss über die Wandbeschaffenheit unter der Schleimhaut. So können z. B. die Ausdehnung und die Wuchsförmigkeit von Tumoren beurteilt werden. Zudem können Einengungen der Speiseröhre weiter abgeklärt werden (Druck durch Tumoren von außen usw.).

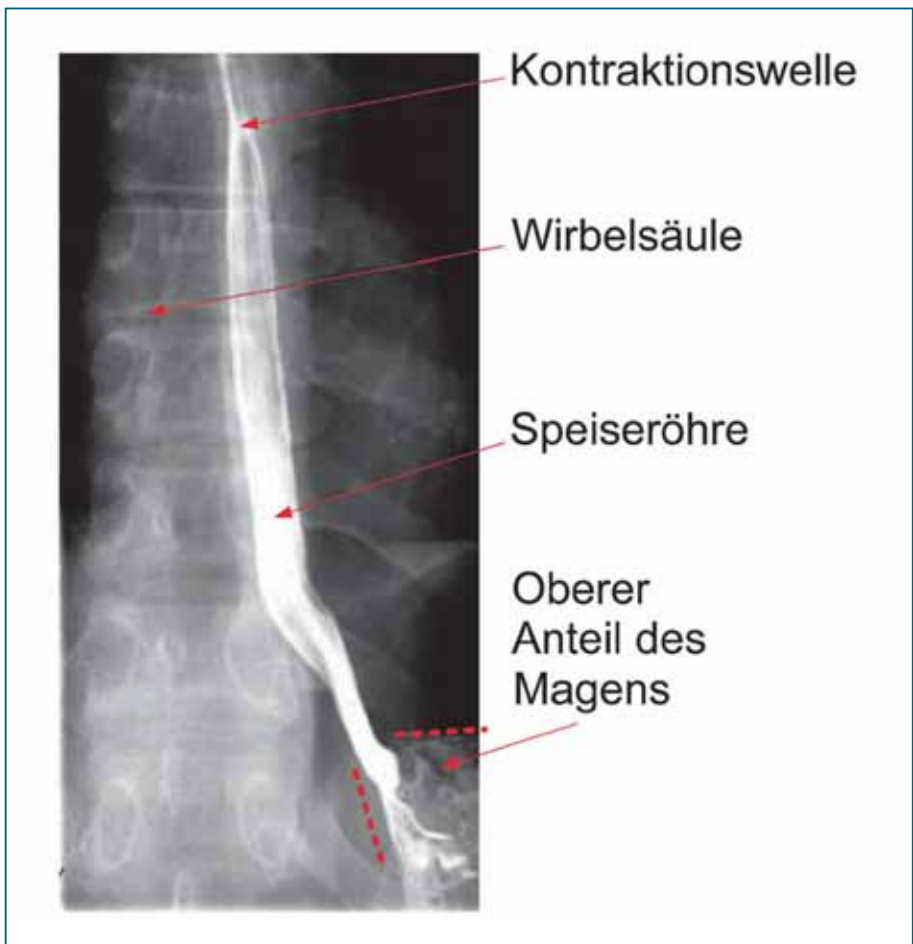### **Röntgenuntersuchung**

Eine Vielzahl verschiedener Röntgenverfahren unterstützt heutzutage die Abklärung von Erkrankungen der Speiseröhre. Neben den modernen Schnittbildtechniken (CT und MRT) stellt die konventionelle Röntgenkontrast-Schluckuntersuchung („Röntgen-Breischluck“), meist als Filmdokumentation (Kinematografie), die bedeutendste Röntgenuntersuchung dar.

## Dynamische Ösophagografie (Röntgen-Breischluck)

Bei der sogenannten Breischluckuntersuchung wird die Speiseröhre, welche in einem „normalen“ Röntgenbild nicht darstellbar ist, durch die Verwendung von Kontrastmittel sichtbar gemacht. Der Patient schluckt im Rahmen der Untersuchung eine flüssige, ungiftige Kontrastmittelportion. Während des Schluckvorgangs wird dann eine hochauflösende röntgenologische Videosequenz aufgenommen.

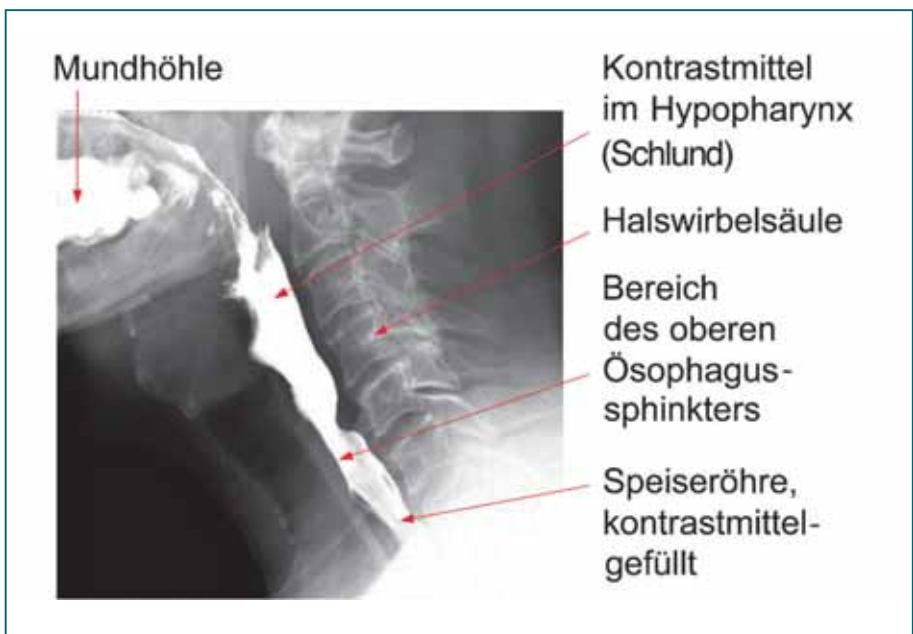Durch diese Untersuchung erhält man Aufschluss über die Form der Speiseröhre, eventuelle Aussackungen (Diver-



*Abb. 3*  
Darstellung der Speiseröhre durch dynamische Ösophagografie (Normalbefund). Ansicht der Speiseröhre von vorne. Die mit Kontrastmittel gefüllte Speiseröhre stellt sich als Schlauch dar. Im oberen Bildrand ist gerade eine beginnende Kontraktion zu sehen, die im weiteren Verlauf nach unten wandert und damit den Speiseröhreninhalt in den Magen schiebt.

tikel), über Engstellen und deren Lokalisation, Zwerchfellbrüche (Hernien), aber auch (mit Einschränkungen) über die Beschaffenheit der Schleimhautoberfläche. Vor allem kann dabei sehr gut der eigentliche Schluckakt beurteilt werden. Die Röntgenuntersuchung ist bei einigen Erkrankungen der Speiseröhre die wichtigste Ergänzung zur Endoskopie. Manche Erkrankungen können gerade in den Frühstadien besser radiologisch als endoskopisch erkannt werden.

Die Beurteilung der z. T. sehr rasch ablaufenden Schluckvorgänge in diesem Bereich erfordert seitens des untersuchenden Röntgenarztes eine besondere Erfahrung, um nicht unscheinbare – aber dennoch klinisch wichtige – Störungen im Funktionsablauf zu übersehen.



*Abb. 4*  
*Seitliche Aufnahme: Das Bild zeigt den Beginn des Schluckakts. Ein Teil des Kontrastbreis (weiß) befindet sich noch in der Mundhöhle, während ein weiterer Teil bereits in die obere Speiseröhre eingetreten ist.*

## Computertomografie

Bei der Computertomografie (CT) werden dünne Schichtaufnahmen des Körpers mithilfe von Röntgenstrahlen angefertigt, indem eine Röntgenröhre den Körper spiralförmig umkreist. Der besondere Wert dieser Untersuchung liegt in der Möglichkeit der genauen Darstellung der Ana-

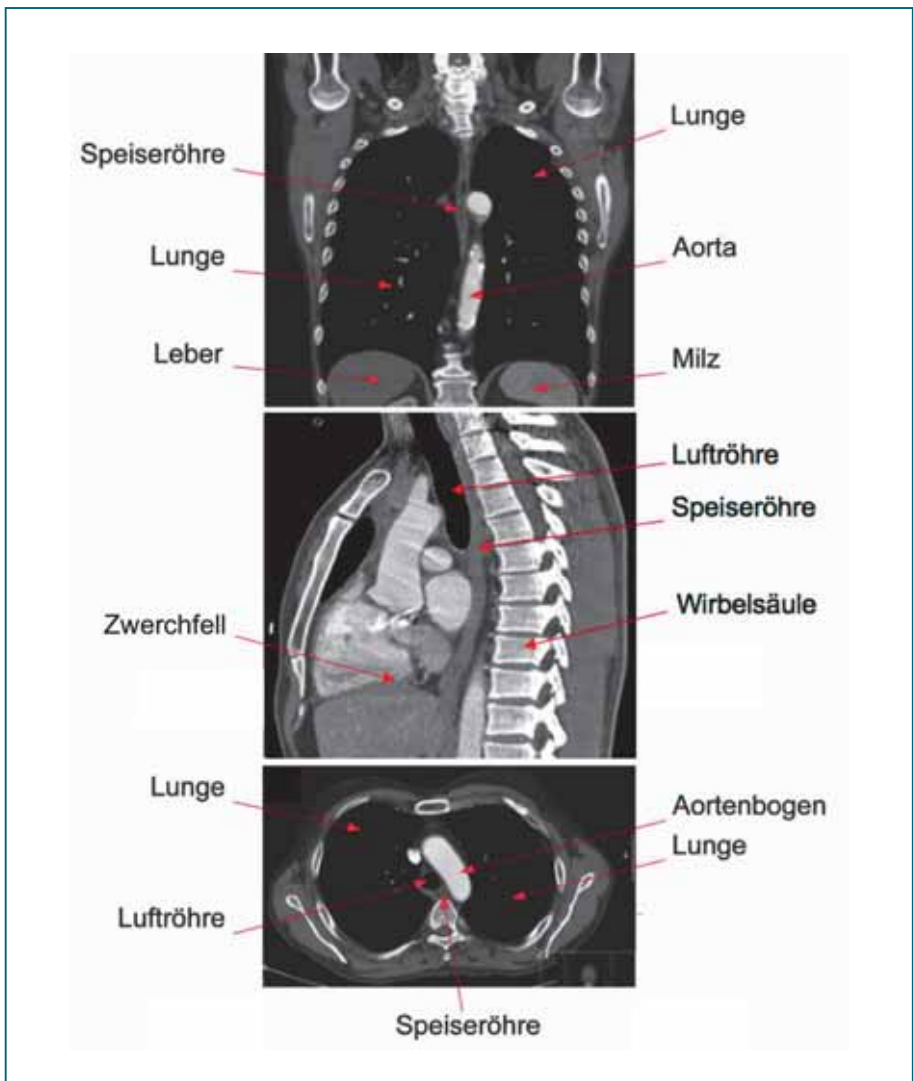


Abb. 5

Computertomografie des Brustkorbs (Thorax).

**Oben:** Darstellung des Brustkorbs von vorne gesehen (Frontalebene). In der Mitte ist gut die Speiseröhre sichtbar.

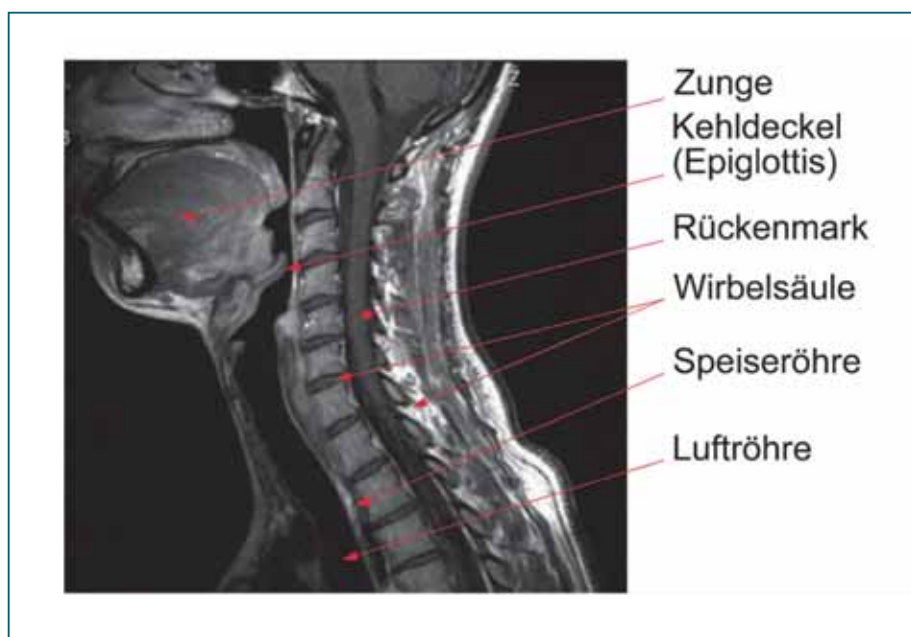
**Mittig:** Sogenannte Sagittalebene, die den Körper von vorne nach hinten „durchschneidet“. Gut sichtbar ist die Luftröhre, die in ihrem Verlauf vor der flachen, kollabierten Speiseröhre liegt. Nach hinten grenzt die Wirbelsäule an.

**Unten:** Horizontalschnitt durch den Brustkorb. Der Ösophagus liegt eingebettet zwischen Luftröhre (links), Aorta (rechts) und Wirbelsäule (hinten).

tomie und der Erkennung der Ausdehnung von Tumoren. Aber auch Flüssigkeitsansammlungen wie Abszesse sowie das Innere von Organen, wie z. B. Leber und Lunge, können gut beurteilt werden. Die Untersuchung ist mit modernen Computertomografen in Sekunden bis wenigen Minuten abgeschlossen.

## Kernspintomografie

Bei der Kernspintomografie (Magnetresonanztomografie, MRT) wird keine Röntgen- (oder andere ionisierende) Strahlung eingesetzt. Diese Untersuchung verwendet zur Erstellung von Schichtaufnahmen des Körpers ein starkes Magnetfeld. Obwohl die Untersuchungsdurchführung der Computertomografie ähnlich ist, unterscheidet sich die Aussagekraft der Untersuchungen je nach Fragestellung deutlich, weswegen jede der beiden Untersuchungen ihre speziellen Einsatzbereiche hat.



*Abb. 6  
Kernspintomografie des Halses mit Anteilen des Brustkorbs von der Seite betrachtet. Gut zu sehen sind in dieser Schicht die Zunge, die Epiglottis und die Luftröhre. Der Ösophagus liegt im Ruhezustand kollabiert zwischen der Luftröhre und der Wirbelsäule.*

## Kombinierte pH-Metrie/Impedanzmessung

Normalerweise verhindert der Verschlussmechanismus (unterer Ösophagussphinkter) zwischen der Speiseröhre und dem Magen ein Zurückfließen der sehr aggressiven Magensäure (Salzsäure!) in die Speiseröhre. Wenn die Funktion des Verschlussmechanismus beeinträchtigt ist, fließt Magensäure mehr oder weniger ungehindert zurück.

Ob ein Säurerückfluss (Reflux) vorliegt und wie stark dieser ausgeprägt ist, wird mithilfe der pH-Metrie diagnostiziert. Für die pH-Metrie wird eine dünne Sonde in die Speiseröhre eingeführt. Die Messsonde trägt an der Spitze einen pH-Sensor, der über 24 Stunden den aktuellen pH-Wert (Säuregrad) kontinuierlich aufzeichnet. Auf diese Weise kann ein sehr genaues Profil des Säurerückflusses über den Tagesverlauf aufgenommen werden.

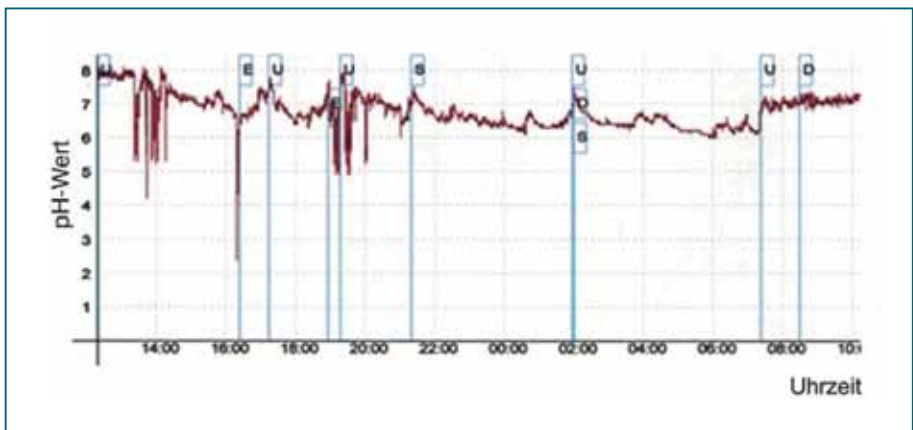

Abb. 7

*Normale Langzeit-pH-Metrie: Es sind im Diagramm nur vereinzelt pH-Abfälle unter den kritischen pH-Wert von 4 erkennbar, die rasch wieder kompensiert werden und die normal sind. Am oberen Bildrand sind Buchstabenmarkierungen zu sehen. Diese wurden vom Patienten während des Untersuchungsvorgangs gesetzt und markieren bestimmte Ereignisse (z. B. Wechsel der Körperlage, Schmerzen, Nahrungsaufnahme usw.). Diese Angaben sind für die Untersuchungsauswertung äußerst wichtig.*



Bei unzureichender Verschlussfunktion fließt Magensäure immer wieder in die Speiseröhre zurück und kann nicht nur zu entsprechenden Beschwerden (Sodbrennen), sondern auch zu einer erheblichen Schädigung der Speiseröhrenschleimhaut führen.

Die pH-Metrie erlaubt es festzustellen, ab eine gastroösophageale Refluxkrankheit vorliegt. Im positiven Fall – d. h. bei deren Nachweis – ist eine Entscheidung über die sinnvollste Form der Behandlung (Medikamente oder Operation) möglich.

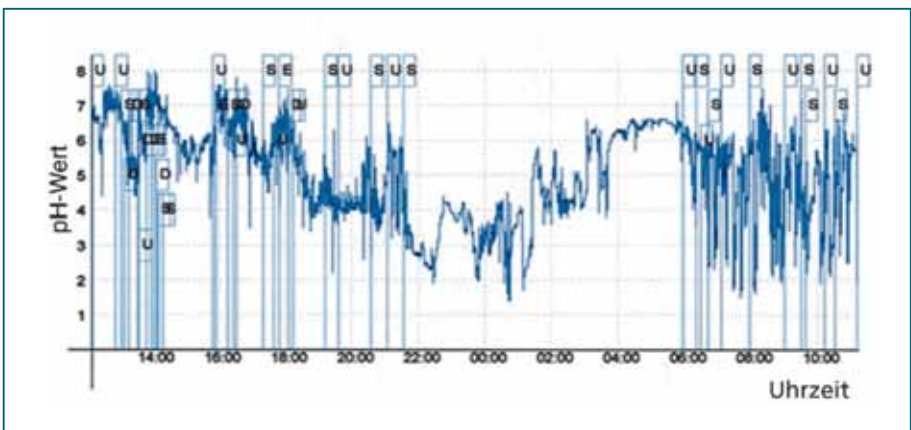


Abb. 8

Das Langzeit-pH-metrische Profil bei schwerer gastroösophagealer Refluxkrankheit. In der zweiten Tageshälfte kommt es immer wieder zu pH-Abfällen unter 4; durch Abschlucken wird die Säure rasch in den Magen zurückbefördert. Während der Nacht kommt es dagegen über lange Phasen zu schweren, anhaltenden pH-Abfällen. In der Wachphase ab 06:00 Uhr wieder identisches Bild wie am Nachmittag/Abend des Vortags. Häufig pH-Abfälle, jedoch rasche Wiederanstiege.

Gelegentlich kann auch der Rückfluss von nicht-saurem Inhalt des Magen-Darm-Trakts vorkommen und Krankheitssymptome auslösen. Mit der Impedanz wird die elektrische Leitfähigkeit eines Organs und seines Inhalts gemessen. Die Impedanzmessung registriert somit Widerstandsunterschiede, die bei der Passage von Luft oder Flüssigkeit entstehen. Luft führt im Allgemeinen zu einer Widerstandszunahme, während Flüssigkeit (nicht nur saure!) eine Impedanzabnahme bewirkt.



Der Vorteil einer kombinierten Impedanzmessung und pH-Metrie ist somit, dass nicht nur saurer, sondern auch nicht-saurer (Volumen-)Reflux aufgezeichnet werden kann.

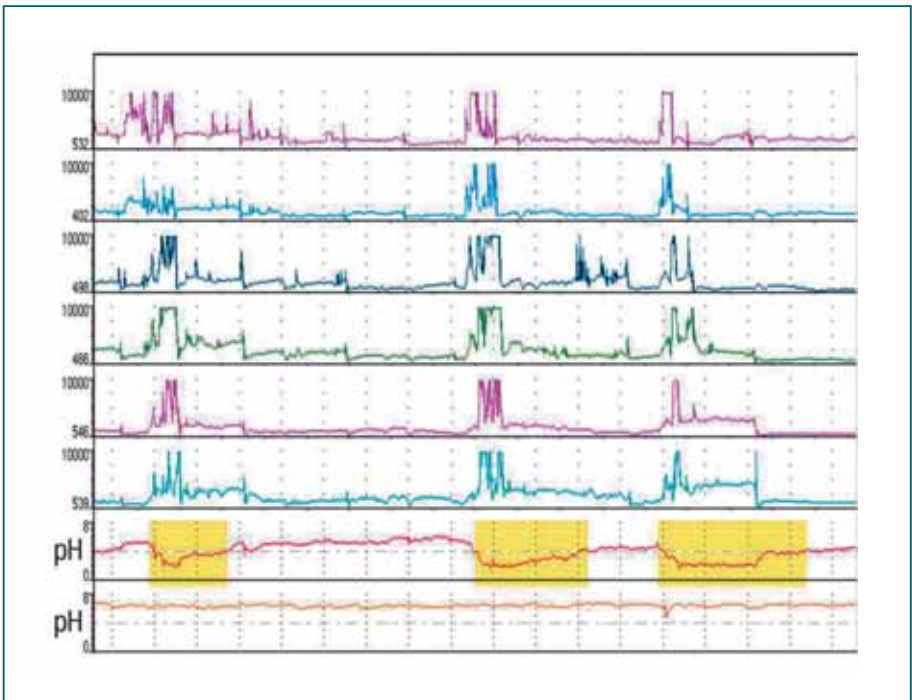


Abb. 9  
Bild einer Refluxkrankheit ohne das Vorhandensein von Säure. Während der pH-Wert (untere zwei Aufzeichnungsfelder) lediglich bei Unterschreiten des pH-Werts von 4 eine saure Refluxerkrankung nachweisen kann, zeigt sich in der kombinierten pH-Metrie/Impedanzmessung ein Rückfluss (obere sechs Kanäle) von nicht-saurer Flüssigkeit in die Speiseröhre (Mit freundlicher Genehmigung der Tecnomatix-Medical GmbH, Langenfeld).

## Katheterlose pH-Metrie mittels Kapsel

Die pH-Metrie mit einer katheterlosen Kapsel bietet eine alternative Methode zur Messung der Säurebelastung in der unteren Speiseröhre, wie sie für die Refluxkrankheit charakteristisch ist. Dazu wird im Rahmen einer Endoskopie eine kleine Kapsel, die aus Messfühler und Funksender besteht, an der Schleimhaut des unteren Ösophagus befestigt. Diese detektiert den pH-Wert und gibt die Daten über Funk an ein kleines Empfängerkästchen, das der Patient mit sich trägt, weiter. Über das Empfängerkästchen

---

können die Daten dann in einen Computer zur Analyse eingelesen werden. Nach 3–5 Tagen fällt die Kapsel von selbst von der Schleimhaut ab und wird über den Darm auf natürlichem Wege ausgeschieden.

Diese Methode birgt eine Reihe von Vorteilen im Vergleich zur herkömmlichen Messmethode mittels pH-Metrie-Sonde. Zum einen wird die Kapsel vom Patienten nicht wahrgenommen, was den Patientenkomfort deutlich verbessert und weswegen es leichter fällt, während des Untersuchungszeitraums den normalen Aktivitäten des täglichen Lebens nachzugehen. Dieses verbessert wiederum die Aussagekraft der Daten. Zum anderen ist der Untersuchungszeitraum gegenüber der konventionellen pH-Metrie deutlich verlängert. Während bei der konventionellen pH-Metrie die Säurebelastung im unteren Ösophagus über 16–24 Stunden gemessen wird, kann mittels der Kapsel ein Zeitraum von bis zu 96 Stunden beobachtet und ausgewertet werden.

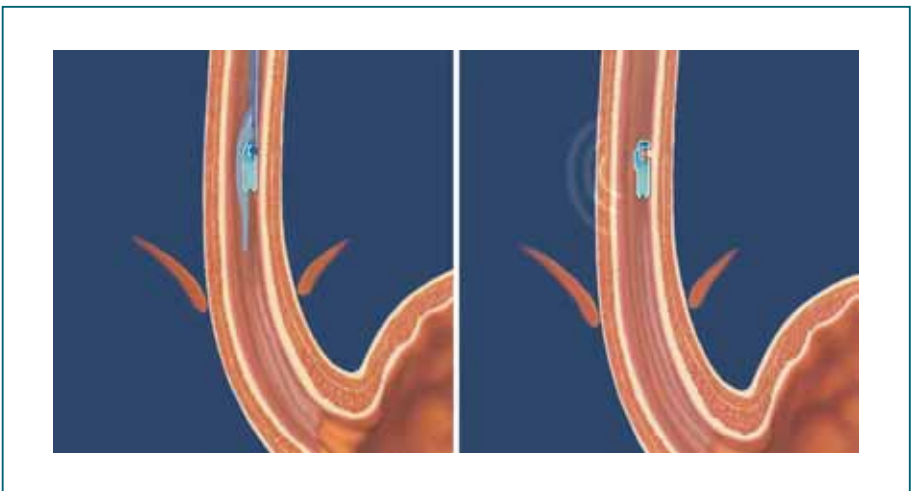


Abb. 10

*Schema der Platzierung der Kapsel in der unteren Speiseröhre. Im linken Bild ist die Platzierung im Rahmen der Endoskopie dargestellt. Das rechte Bild zeigt die Kapsel, welche an einem Schleimhautzipfel befestigt ist (Mit freundlicher Genehmigung der Medtronic GmbH, Meerbusch).*

## **Pharyngeale pH-Metrie**

Es gibt eine abgewandelte Form der pH-Metrie, bei der eine dünne Sensorsonde lediglich über die Nase im Ra-

---

chenraum platziert wird. Diese Sonde ermöglicht die Messung des pH-Werts in der Atemluft im Pharynx. Die Messsonde wird unter Sichtkontrolle an der Rachenhinterwand platziert. Diese Form der pH-Metrie wird derzeit vorwiegend in der Hals-Nasen-Ohren-Heilkunde angewendet. Möglicherweise könnte diese Messtechnik in Zukunft zu einem besseren Verständnis von Globus-Symptomen und ähnlichen Beschwerden beitragen. Die diagnostische Wertigkeit ist derzeit aber noch nicht abschließend zu beurteilen.

### **Ösophagusmanometrie (Speiseröhrendruckmessung)**

Die Druckmessung wird als Manometrie bezeichnet. Mit der Manometrie kann der Druckablauf („Motilität“) im Inneren der Speiseröhre sehr exakt bestimmt werden. Sie wird bei Funktionsstörungen der Speiseröhre und des jeweils angrenzenden oberen und unteren Schließmuskels zum Rachenraum und zum Magen eingesetzt.

Die Untersuchung dauert ca. 45 Minuten. Im Untersuchungsverlauf wird zunächst der Ruhedruck im Bereich zwischen Speiseröhre und Magen (sog. unterer Ösophagussphinkter), in der Speiseröhre und im sogenannten Speiseröhrenmund (oberer Ösophagussphinkter) ermittelt. Ebenso wird der gesamte Schluckablauf überprüft. Ein normaler Schluckakt beginnt mit der Öffnung des oberen Ösophagussphinkters. Daran schließt sich eine Kontraktionswelle der Speiseröhrenmuskulatur „von oben nach unten“ an. Zeitlich genau koordiniert muss dann der untere Ösophagussphinkter öffnen und kurz darauf wieder schließen. Störungen des Ruhedrucks und des Druckablaufs können zu einer Vielzahl von Erkrankungen führen.

Die Ösophagusmanometrie ist zur Abklärung von Schluckstörungen erforderlich, wenn andere Untersuchungen wie die Röntgendiagnostik und die Endoskopie keine sichere Ursache erkennen lassen (z. B. Achalasie, diffuser Ösophagusspasmus, unspezifische Motilitätsstörungen usw.). Darüber hinaus ist das Untersuchungsverfahren entscheidend für die Wahl des therapeutischen Vorgehens, ins-

besondere wenn es um die Frage einer Operation geht. Von besonderer Bedeutung ist die Motilitätsanalyse auch dann, wenn sogenannte Korrekturingriffe zur Diskussion stehen (Re-Operation).

Heutzutage steht für die Diagnostik die sogenannte High-Resolution-Manometrie (HRM), also eine hochauflösende Manometrie zur Verfügung. Hierbei wird eine Sonde mit 36 Druckaufnehmern verwendet, die es gestattet, alle Abschnitte der Speiseröhre einschließlich der angrenzenden Anatomie (oberer und unterer Speiseröhrenschließmuskel) gleichzeitig manometrisch zu erfassen. Die relativ dünne Sonde kann problemlos über die Nase eingeführt werden.

Durch den großen Umfang an Informationen wird die HRM nicht anhand von Einzelkurven ausgewertet, sondern die Druckwerte werden in sogenannte Farbplots umgewandelt, welche die Interpretation und Diagnosestellung wesentlich vereinfachen. Gegebenenfalls kann die HRM auch mit der Impedanzmessung kombiniert werden.

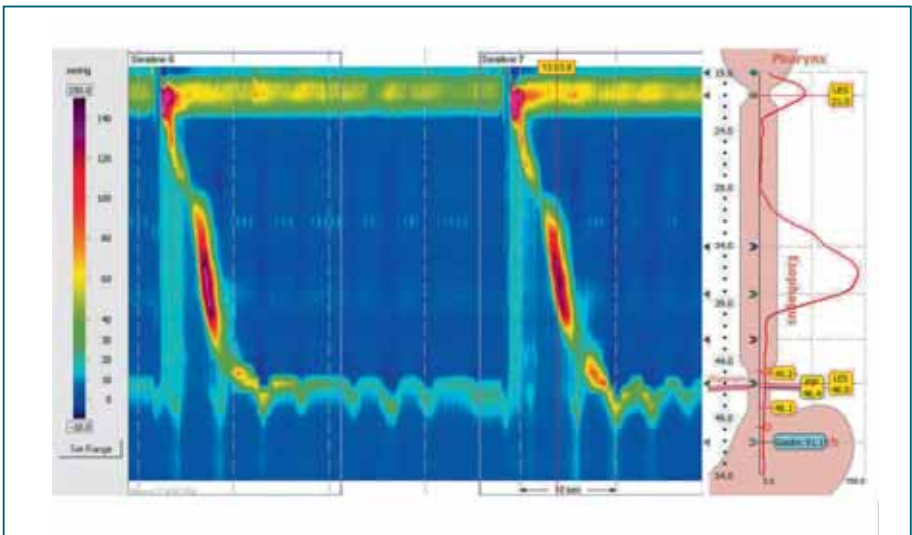


Abb. 11

Darstellung zweier Schluckakte in der HRM: Je wärmer der Farbton, umso höher ist der gemessene Druck. Zwischen den Schluckakten ist der Druck in der Speiseröhre gering, nur im Bereich des oberen (gelbes Band oben) und des unteren Ösophagussphinkters (türkisfarbenes Band unten) ist der Druck in Ruhe erhöht. Während des Schluckakts wandert eine starke Druckwelle (rot) von oben nach unten. Rechts eine grafische Darstellung des Druckablaufs während des korrespondierenden Schluckakts.

---

## Erkrankungen und ihre Behandlung

Funktionsstörungen der Speiseröhre treten am häufigsten im Bereich des unteren Ösophagussphinkters auf, also am Übergang zwischen der Speiseröhre und dem Magen. Therapeutisch stehen hier neben medikamentösen auch endoskopisch-interventionelle und operative Behandlungsansätze zu Verfügung. Seltener, aber dennoch klinisch bedeutsam, sind Fehlfunktionen des oberen Ösophagussphinkters, bei denen sich ebenfalls endoskopisch-interventionelle, operative oder logopädische Therapieoptionen anbieten. Funktionsstörungen des Speiseröhrenschauchs (tubuläre Speiseröhre) sind nur in ausgesprochenen Sonderfällen Ziel einer chirurgischen Maßnahme.

### **Achalasie**

Bei der sogenannten Achalasie (griechisch „achalasis“ = fehlendes Nachlassen) ist das Öffnen (Relaxation) des unteren Speiseröhrenschließmuskels (Ösophagussphinkters) unzureichend/unzeitgerecht, d. h. der Verschlussmechanismus zwischen Speiseröhre und Magen öffnet sich nicht angemessen, um den Speisebissen in den Magen eintreten zu lassen. Zusätzlich geht die Kontraktionsfähigkeit der tubulären Speiseröhre immer mehr verloren. Dies führt zu einer zunehmenden Ausweitung der Speiseröhre. Insgesamt kommt diese Erkrankung relativ selten vor, der Erkrankungsgipfel liegt zwischen dem 20. und 40. Lebensjahr. Männer und Frauen sind zu gleichen Anteilen betroffen. Für die Fehlfunktion zeichnet ein fortschreitender Verlust bzw. eine Dysregulation von Nervenzellen innerhalb der Speiseröhre und des Speiseröhrenschließmuskels verantwortlich. Worauf sich dieser Nervenzelluntergang gründet, ist bislang nicht eindeutig geklärt.

### **Symptome**

Ein ganz häufiges Symptom der Achalasie ist die Schluckstörung sowohl für feste als auch für flüssige Nahrung. Außerdem kann es zur Regurgitation, also zum Aufsto-

---

Ben von unverdauten Nahrungsanteilen, kommen. Damit besteht das Risiko der Aspiration (der Eintritt von Speise bzw. Flüssigkeit in Luftröhre und Bronchien). Dies löst Hustenattacken (vor allem nachts), Heiserkeit und wiederkehrende Lungenentzündungen aus. Charakteristisch sind darüber hinaus auch von der Nahrungsaufnahme abhängige (Odynophagie) und unabhängige Schmerzen hinter dem Brustbein. Insgesamt handelt es sich beim Fortgang der Erkrankung um einen schleichenden Prozess, sodass die Symptomatik an Intensität zunehmen kann und die Diagnosestellung erst lange nach Krankheitsbeginn gelingt.

### *Diagnostik*

Die Diagnostik der Achalasie bedient sich der hochauflösenden Manometrie (HRM), der Endoskopie und der Röntgen-Breischluckuntersuchung. Obwohl die Aussagekraft der Ösophagogastroduodenoskopie für die Diagnosestellung nicht entscheidend ist, sollte sie durchgeführt werden, um eine Tumorerkrankung (evtl. auch durch eine Gewebeentnahme aus einem veränderten Abschnitt der Speiseröhre) und eine eosinophile Ösophagitis (siehe Abschnitt eosinophile Ösophagitis) auszuschließen. In einem fortgeschrittenen Stadium zeigt sich meist eine erweiterte und mit schaumigem Sekret und Speiseresten gefüllte Speiseröhre. Der Durchtritt durch den unteren Schließmuskel der Speiseröhre ist mit dem Endoskop zum Teil erschwert. Eine Aufweitung der Speiseröhre und einen enggestellten Ösophagussphinkter kann auch die oft komplementär durchgeführte Röntgen-Breischluckuntersuchung zeigen.

Heutzutage ist die HRM die wichtigste Untersuchung für die Diagnosestellung. Sie beweist schließlich die für die Achalasie geforderten Kriterien der unvollständigen/ fehlenden Erschlaffung des unteren Speiseröhrenschließmuskels und gestörten Transportfunktion der tubulären Speiseröhre. Basierend auf der HRM werden drei Formen der Achalasie unterschieden:



### Typ-I-Achalasie

Hier liegt eine inkomplette Öffnung des unteren Speiseröhrenschließmuskels vor. Außerdem zeigt die Speiseröhre keine Kontraktionen; dies wird als amotil beschrieben.

### Typ-II-Achalasie

Zusätzlich zeigen sich in der Druckmessung zu einem gewissen Prozentsatz der Schluckuntersuchungen Druckanstiege im gesamten Verlauf der Speiseröhre vom oberen bis zum unteren Speiseröhrenschließmuskel.

### Typ-III-Achalasie

Diese wird durch kräftigste Kontraktionen (sog. Spasmen) vornehmlich im unteren Abschnitt der Speiseröhre definiert.

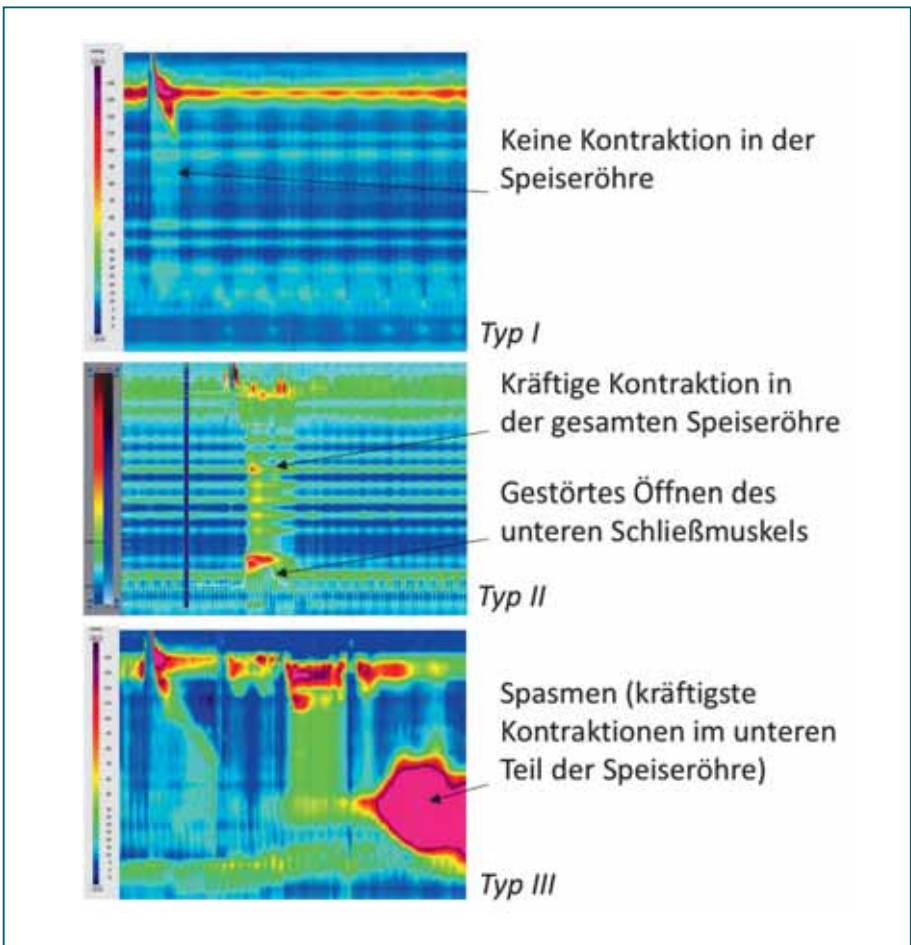


Abb. 12

Die Beurteilung einer regelrechten oder gestörten Speiseröhrenfunktion erfolgt anhand der sogenannten Chicago-Klassifikation. In Abhängigkeit der Manometrie lassen sich drei Achalasie-Typen unterteilen (siehe Text).

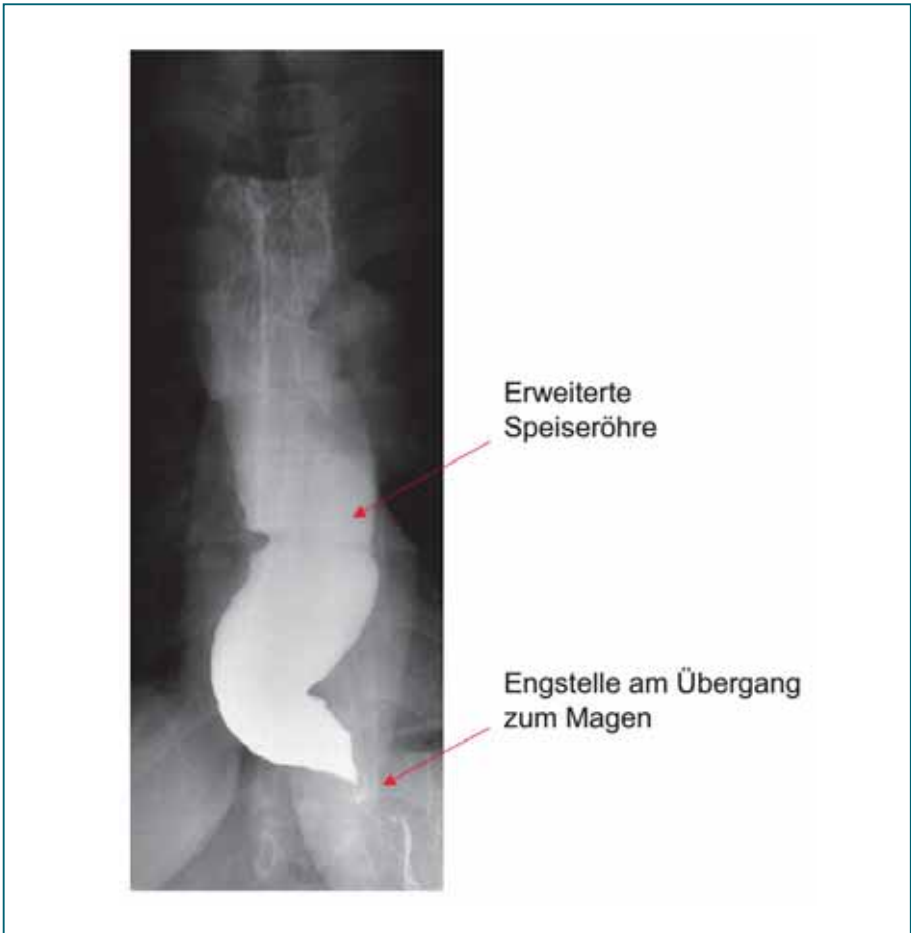

Abb. 13

Typischer Befund einer Achalasie. Man erkennt den deutlich erweiterten Ösophagus mit darin befindlichem Kontrastmittel. Am Übergang zum Magen ist eine Verengung zu sehen. Der Übertritt des Kontrastmittels durch diese Engstelle erfolgt nur sehr zögerlich.

## Therapie

Die Therapie der Achalasie hängt von mehreren Faktoren ab, wie z. B. der Ausprägung der Erkrankung, dem Alter des Patienten und dessen Gesundheitszustand. Da die Ursache der Erkrankung nicht geklärt ist, existiert bislang kein kurativer Therapieansatz. Die Behandlung zielt in allen Fällen auf die fehlende Erschlaffung im Bereich des unteren Speiseröhrenschließmuskels ab und schließt medikamentöse Verfahren, die Botulinumtoxin-Injektion, Aufdehnungen des Schließmuskels (sog. pneumatische Dilatationen) und operative sowie endoskopisch-interventionelle Verfahren der Muskeldurchtrennung des Sphinkters (und der Speiseröhre) ein.

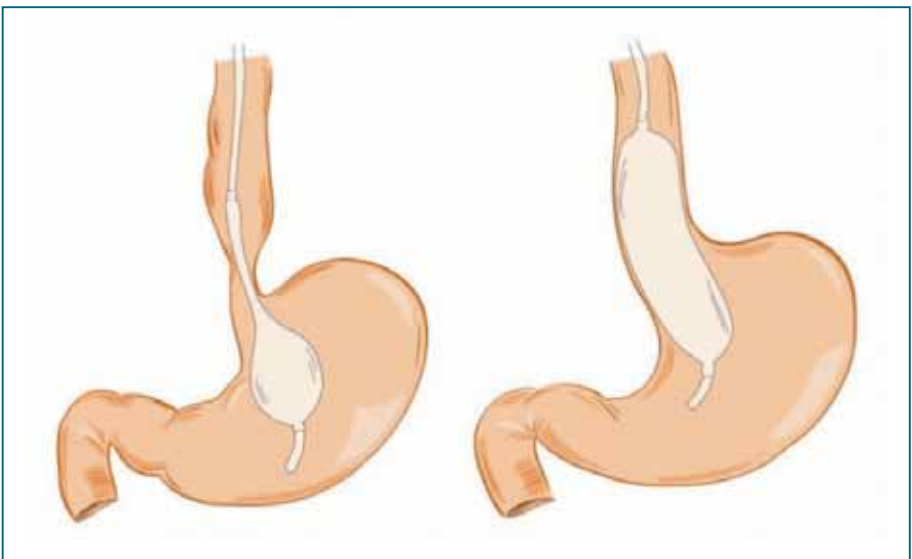


---

Die medikamentöse Behandlung ist meist nur als Überbrückungstherapie sinnvoll. Hauptsächlich kommen sogenannte Kalziumantagonisten und Nitratre zur Anwendung, die den Druck innerhalb der Muskulatur senken.

Durch eine Injektion von Botulinumtoxin in den unteren Ösophagussphinkter wird ebenfalls eine Senkung des Ruhedrucks erreicht, wodurch der Speisebrei bei noch verbliebener Kontraktionsfähigkeit der Speiseröhre und unter Einfluss der Schwerkraft in den Magen gelangen kann.

Eine weitere Möglichkeit der Behandlung bewirkt eine „Sprengung“ bzw. Überdehnung der Muskulatur im unteren Ösophagussphinkter. Dies erreicht man durch einen Ballon, der endoskopisch über einen vorgelegten Führungsdraht an die richtige Position gebracht und anschließend auf einen bestimmten Druck aufgepumpt wird.



*Abb. 14*  
*Schematische Darstellung einer Dilatationstherapie. Nach Platzierung des Ballons an der Engstelle wird dieser aufgepumpt. Der untere Ösophagussphinkter wird somit überdehnt.*

Obwohl die Achalasie mittels Dilatation in den meisten Fällen erfolgreich behandelt werden kann, gibt es Fälle, bei welchen eine operative Therapie angezeigt ist. Beispiele dafür sind ein sehr junges Alter des Patienten, ein sehr ausgeprägter Befund oder bereits mehrfach erfolg-

lose Dilatationen. Die Operation besteht in der Durchtrennung (Myotomie) des unteren Ösophagussphinkters, die minimalinvasiv laparoskopisch vorgenommen wird.

Zur Deckung der freiliegenden Schleimhaut wird eine Magenfalte (Thal- oder Dor-Fundoplastik) aufgesteppt. Durch die Reduktion des Drucks im unteren Ösophagussphinkter kann die Schluckstörung beseitigt werden.

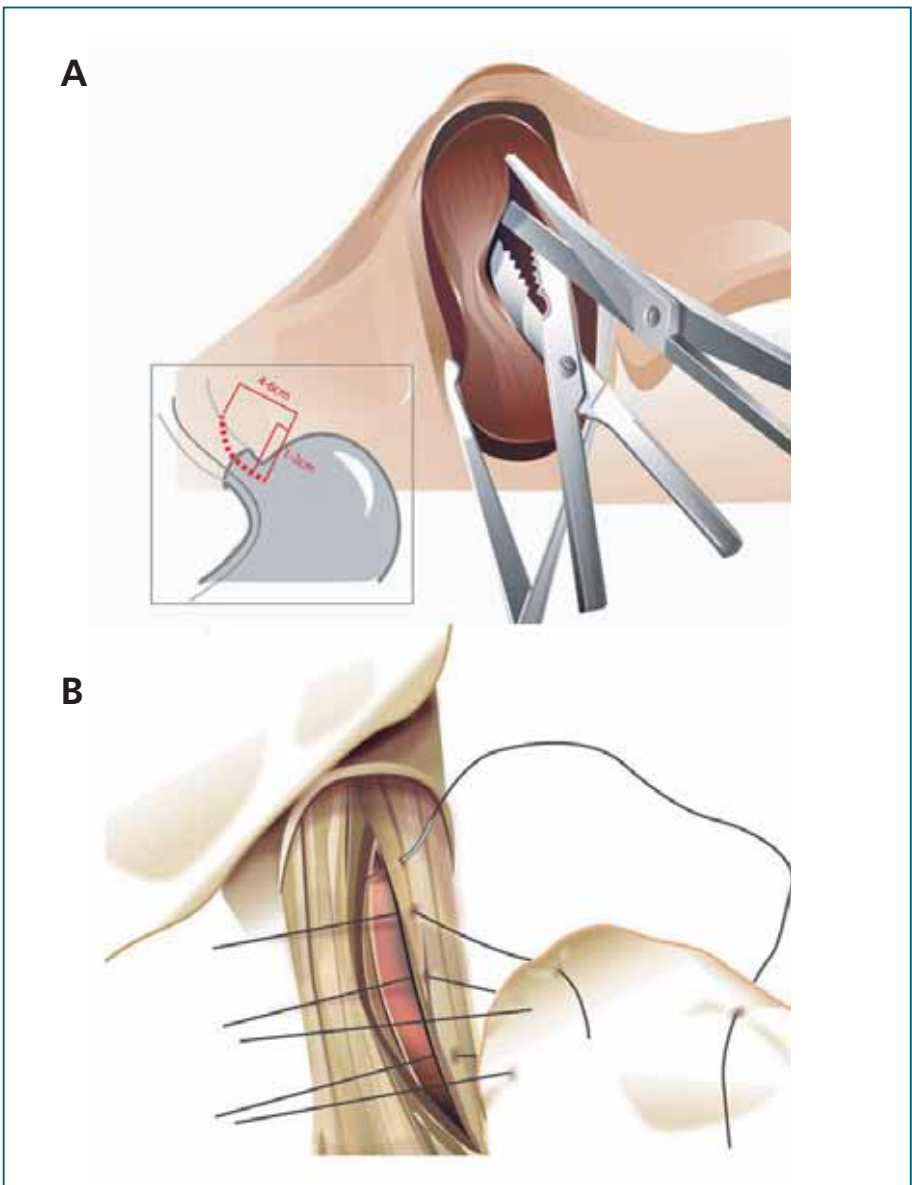
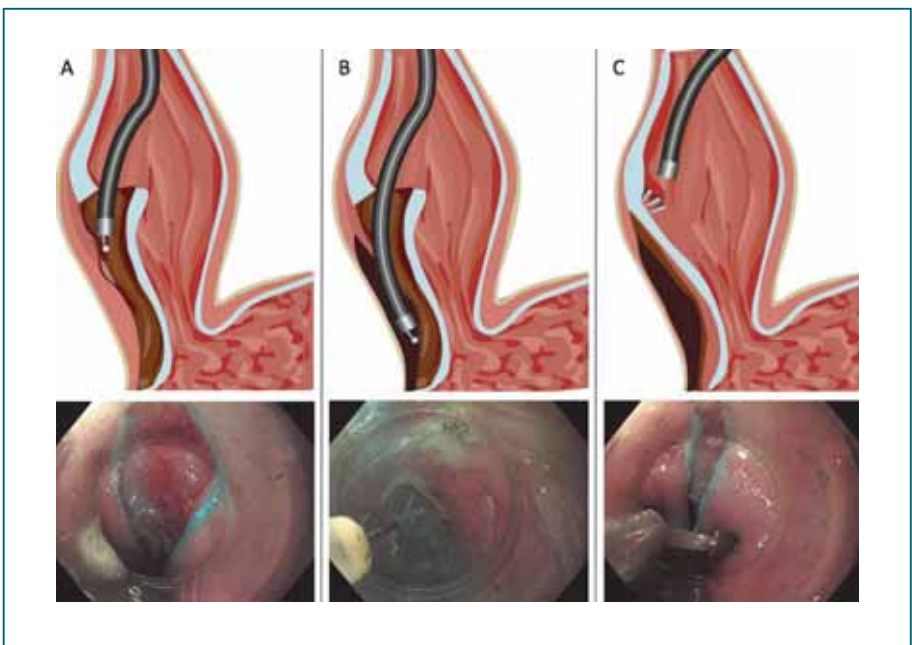


Abb. 15  
Bei der operativen Behandlung der Achalasie erfolgt die Spaltung der hyperkontraktilen Muskulatur bis auf das Niveau der Schleimhaut (A) und die anschließende Deckung mit einer Magenfalte (B). Der Eingriff wird fast ausschließlich minimalinvasiv (als sog. „Schlüssellochtechnik“) durchgeführt.

Als alternatives Behandlungsverfahren besteht die Möglichkeit, die den Mageneingang einengende Muskelschicht des unteren Ösophagussphinkters über den natürlichen Zugangsweg der Speiseröhre während einer Endoskopie zu durchtrennen. Die Prozedur wird als perorale endoskopische Myotomie (POEM) bezeichnet und erspart dem Patienten die Operation durch den Bauchraum. Ein weiterer Vorteil dieser Methode liegt in der erweiterbaren Schnittführung entlang der Speiseröhre bis zu der Stelle, an der sich die Muskulatur der Speiseröhre wieder in einem funktionell normalen Zustand befindet.



*Abb. 16  
Über die Arbeitskanäle eines Endoskops werden eine kleine Öffnung der Speiseröhrenschleimhaut und ein Tunnel unter der Schleimhaut bis zum Magen geschaffen (A). Anschließend kann die zu eng gestellte Muskulatur mittels Strom durchtrennt werden (B). Nach durchgeführter Durchtrennung (Myotomie) wird die Eintrittsstelle in den Tunnel mit Clips verschlossen (C). Die Clips fallen nach einiger Zeit von selber ab, wenn der Defekt zur Ausheilung gekommen ist, und sie werden auf natürlichem Weg ausgeschieden.*

---

## *Mögliche Nebenwirkungen und Komplikationen*

Die relaxierende (erschlaffende), medikamentöse Therapie wirkt nicht spezifisch an der Muskulatur der Speiseröhre, sodass es zu allgemeinen Nebenwirkungen wie Blutdruckabfall (wegen Erweiterung auch der Blutgefäße), Schwindel und Kopfschmerzen kommen kann. Das Nebenwirkungsprofil der Botulinumtoxin-Injektion ist gering, möglich sind Unverträglichkeits-, in sehr seltenen Fällen schwere allergische Reaktionen.

Das Hauptrisiko der pneumatischen Dilatation liegt in einem kompletten Durchbruch des aufgedehnten Schließmuskels, sodass eine Durchtrittsstelle von der Speiseröhre in den Bauch- oder den Mittelfellraum im Brustkorb entsteht (Perforation). Bei der Operation überwiegen die allgemeinen Operationsrisiken wie Infektionen und Wundheilungsstörungen, welche allerdings sehr selten vorkommen. Weiterhin ist der Eingeweidenerv (Nervus vagus) durch die Präparation am ösophagogastralen Übergang gefährdet. Eine Verletzung kann hier zu Magenentleerungsstörungen führen. Nicht selten kommt es durch das Gas, welches im Rahmen einer minimalinvasiven Operation in den Bauchraum eingefüllt werden muss, zu postoperativen Schmerzen, welche allerdings im Laufe von wenigen Tagen verschwinden. Auch bei der POEM kann es zu Blutungskomplikationen sowie Infektionen kommen. Diese Ereignisse sind jedoch selten. Die während des Verfahrens eingebrachte Luft (bzw. CO<sub>2</sub>) kann sich nach dem Eingriff durch ein Knistern unter der Haut im Bauch-, Brust- und Halsbereich bemerkbar machen. Nach kurzer Zeit wird diese Luft in der Regel vom Körper vollständig aufgenommen und der Effekt verschwindet. Häufigste Langzeitkomplikation sämtlicher Behandlungsmodalitäten der Achalasie ist der Reflux in die Speiseröhre.

## *Erfolgsaussichten der Therapie*

Die Erfolgsrate der Botulinuminjektion ist mit 80% gut, allerdings kommt es aufgrund des Wirkungsverlustes nach etwa 6–12 Monaten zu einem erneuten Auftreten der Beschwerden. Deshalb wird dieses Verfahren haupt-

---

sächlich bei Patienten angewendet, für die eine operative oder invasivere Behandlungsform zu gefährlich wäre (zum Beispiel bei schweren Begleiterkrankungen).

Die kurzfristigen Behandlungserfolge der Ballondilatation sind sehr gut, im Verlauf kann jedoch eine wiederholte Aufdehnung notwendig sein. Etwa die Hälfte bis zwei Drittel der Patienten wird langfristig beschwerdefrei, in den übrigen Fällen wird operiert. Junge Patienten sollten primär myotomiert werden. Vergleiche zwischen der Heller-Myotomie (dem chirurgischen Verfahren) und der endoskopisch durchgeführten Myotomie zeigen sich hinsichtlich Therapieansprechen gleichwertig. Langzeitergebnisse der POEM (es handelt sich um eine noch recht junge Behandlungsform der Achalasie) müssen diesen Trend aber erst bestätigen.

In sehr schwerem Endstadium mit Siphonbildung der Speiseröhre ist manchmal die Entfernung eines Teils der Speiseröhre erforderlich. Die Passage wird durch Hochführen eines Magenanteils wiederhergestellt. In geübten Händen ist das Verfahren sicher und führt zu einer entscheidenden Besserung der Lebensqualität.

## **Eosinophile Ösophagitis**

Die eosinophile Ösophagitis (engl. eosinophilic esophagitis, EoE) ist eine immunvermittelte chronisch entzündliche Erkrankung der Speiseröhre, die durch das Vorliegen eines bestimmten Typs weißer Blutkörperchen in der Schleimhaut, den sogenannten Eosinophilen, gekennzeichnet ist. Die häufigsten Symptome sind Probleme beim Schlucken (es ist dabei sogar möglich, dass Speisereste in der Speiseröhre stecken bleiben, sog. Bolusimpaktation) und Schmerzen beim Schlucken. Die Diagnose wird durch den Endoskopiker in Zusammenarbeit mit einem Pathologen gestellt. Der Endoskopiker entnimmt Biopsien, die der Pathologe mikroskopisch untersucht.

Die EoE wurde erstmals 1993 als Erkrankung erkannt und fand erst in den letzten 10 Jahren Eingang in das interistische Gedankengut. Die Diagnose wird gestellt, wenn neben den klinischen Symptomen in der feingeweblichen

---

Untersuchung der entnommenen Gewebeproben des Ösophagus mehr als 15 sogenannte eosinophile Granulozyten (spezielle Entzündungszellen) in einem bestimmten durch das Mikroskop sichtbaren Ausschnitt des Präparates gezählt werden.

Die EoE ist eine seltene Krankheit. In Deutschland leidet zum jetzigen Zeitpunkt rund einer von 5000 Einwohnern unter einer EoE. Kinder sind ebenso betroffen wie Erwachsene (diese meist in der 3.–5. Lebensdekade), bei Männern kommt die Erkrankung häufiger vor als bei Frauen (ca. 3:1). Die Ursache der EoE ist noch unklar. Es stehen jedoch bestimmte Nahrungsmittelbestandteile (sog. Allergene) im Verdacht in der Speiseröhre eine Entzündung auszulösen. Nahrungsmittelallergene, die häufig eine EoE auslösen können, sind Kuhmilch und Weizen ( $\geq 50\%$ ) gefolgt von Soja, Eiern, Nüssen und Fisch/Meeresfrüchten. Da die Entzündungsreaktion starke Ähnlichkeiten zu Asthma hat, einer chronisch entzündlichen Erkrankung der Atemwege, die durch Allergene in der Luft ausgelöst wird, wird bei der EoE oft auch vom „Asthma der Speiseröhre“ gesprochen. Analog zu Asthma stehen auch Allergene aus der Luft im Verdacht, eine EoE auslösen zu können.

### *Diagnostik*

Die Erkrankung ist eine diagnostische Herausforderung für den Endoskopiker. In der Speiseröhre zeigen sich häufig Anzeichen einer akuten Entzündung, aber nicht immer. Der Durchmesser der Speiseröhre kann verengt sein. Außerdem sind mehr oder weniger ausgeprägte ringförmige Einschnürungen und parallele längliche Einkerbungen, gelegentlich mit weißlichen Auflagerungen zu sehen. Eine definitive Diagnose kann aber nur anhand von Gewebeproben gestellt werden.

### *Therapie*

Es stehen drei verschiedene Behandlungsmöglichkeiten zur Verfügung: Die erste Option sind Medikamente (lokal wirksame Kortisonpräparate und Protonenpumpenhemmer), die zweite Option sind Diäten, bei welchen be-



---

stimmte Allergene vermieden werden, und die dritte Option ist eine Aufweitung der Speiseröhre (Dilatation) während einer Speiseröhrenspiegelung. Bei aktiver Entzündung kommen vor allem Medikamente oder Diäten zum Einsatz. Diese Therapien haben auch den Vorteil, das hohe Risiko einer langfristig unbehandelten EoE für Verengungen und möglicherweise nicht mehr rückgängig zu machende Vernarbungen zu minimieren. Falls die EoE zu spät diagnostiziert oder der Patient nicht auf ein Medikament oder eine Diät anspricht und es zu schweren Verengungen der Speiseröhre kommt, wird die Dilatation angewendet. Für die Behandlung der EoE ist bis jetzt nur ein Medikament zugelassen. Hierbei handelt es sich um ein lokal in der Speiseröhre wirksames Kortisonpräparat mit dem Wirkstoff Budesonid, welcher auch aus der Asthmatherapie bekannt ist. Das Präparat wurde aber im Gegensatz zu Asthmapräparaten speziell für die Behandlung der Speiseröhre entwickelt. Es handelt sich um eine Schmelztablette, die sich langsam im Mund auflöst und den Wirkstoff an den Speichel abgibt, der beim Schlucken die Schleimhaut der Speiseröhre damit benetzt. Insgesamt ist die EoE eine gutartige Erkrankung, eine Entstehung bösartiger Krebszellen auf dem Boden einer EoE ist bislang nicht beschrieben worden.

## **Diffuser Ösophagusspasmus**

Als diffuser Ösophagusspasmus wird eine Funktionsstörung der Speiseröhre bezeichnet, die durch segmentale simultane Kontraktionen der Speiseröhrenmuskulatur gekennzeichnet ist. Konkret bedeutet das, dass sich die einzelnen Abschnitte der Speiseröhre nicht wie im Normalfall koordiniert von oben nach unten kontrahieren, sondern gleichzeitig in unterschiedlicher Höhe. Die auslösende Ursache dieser eher seltenen Erkrankung ist bisher unbekannt. Die Diagnose des diffusen Ösophagusspasmus wird mittels Ösophagusmanometrie gestellt. Allerdings ist zum Ausschluss einer anderen Ursache der Dysphagie auch eine Endoskopie indiziert. Eine weitere, zur Diagnosestellung hilfreiche Untersuchung ist die Röntgen-Breischluck-Untersuchung.

## Symptome

Der diffuse Ösophagusspasmus kann lange Zeit unbemerkt bleiben. Treten Symptome auf, leiden betroffene Patienten vor allem unter einer Dysphagie, also unter Schluckstörungen. Weiterhin führen diese Dauerkontraktionen der Speiseröhre, welche durchaus bis zu 40 Sekunden andauern können, zu Schmerzen hinter dem Brustbein und werden so leicht mit Herzbeschwerden verwechselt.

## Diagnostik

Unerlässlich für die Diagnosestellung ist die Ösophagusmanometrie. Hier können die ungerichteten, diffusen Kontraktionen der Speiseröhre gut dargestellt werden. Weiterhin ist eine Röntgen-Kontrastdarstellung des Ösophagus indiziert. Hier zeigt sich das typische Bild des sogenannten „Korkenzieher-Ösophagus“. Um andere

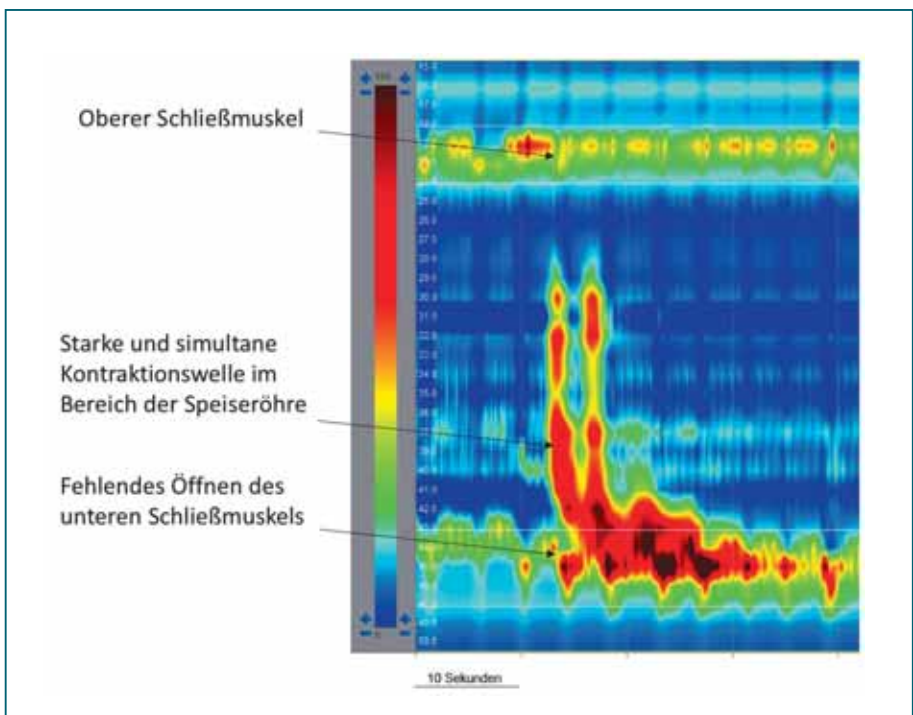


Abb. 17

Manometrischer Befund bei diffusem Ösophagusspasmus. Im Bereich der Speiseröhre kommt es zu einer starken Druckerhöhung (dunkelrot), die langstreckig zeitgleich beginnt und nach einer kurzen Pause erneut einsetzt. Die beiden Speiseröhrenschließmuskeln (weiß umrandete Banden) bleiben geschlossen. Ein gerichteter Transport, der durch eine absteigende Druckwelle sichtbar wäre, lässt sich hier nicht darstellen.



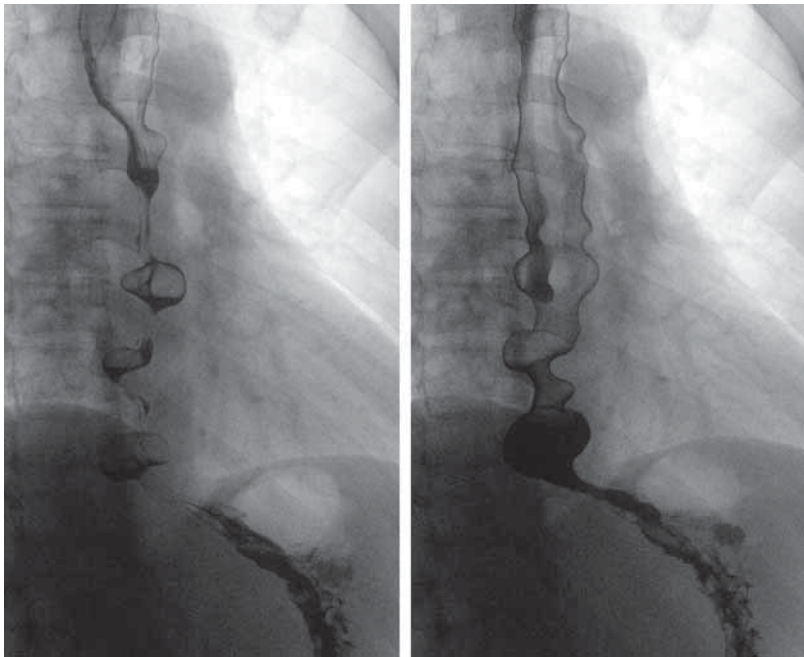


Abb. 18

Radiologische Darstellung mit multisegmentalen Spasmen (Einschnürungen). In diesem Bild zeigt sich die Speiseröhre nicht als Schlauch mit glatter Wand, wie es normal wäre, sondern mit mehreren Engstellen, welche den kontrahierten Abschnitten der Ösophaguswand entsprechen („Korkenzieher-Ösophagus“).

Ursachen für die Beschwerden auszuschließen, wird die Diagnostik um eine Ösophagus-pH-Metrie und eine Endoskopie ergänzt.

### Therapie

Die Therapie des diffusen Ösophagusspasmus ist überwiegend medikamentös. In schweren Fällen kann auch eine Aufdehnung mittels eines luftgefüllten Ballons (pneumatische Dilatation) erfolgen. Nur in sehr seltenen Fällen und als letzte Möglichkeit ist eine Operation, welche heute überwiegend thorakoskopisch (Schlüssellochtechnik) oder über das Verfahren der POEM (s. Kapitel Achalasie) durchgeführt wird, notwendig. Hierbei wird über einen Zugang im Brustkorb oder via naturalis über den Mund (peroral) die Muskulatur der Speiseröhre gespalten. Wie bei der Achalasie kann auch beim diffusen Ösophagusspasmus eine Therapie mit Botulinumtoxin angezeigt sein.

---

## *Mögliche Nebenwirkungen und Komplikationen*

Bei der medikamentösen Therapie des diffusen Ösophagusspasmus kommen überwiegend Medikamente zum Einsatz, welche neben der Muskulatur der Speiseröhre auch die Muskulatur von Blutgefäßen erschlaffen lassen. Somit kann es bei zu hohen Dosen der Medikamente zu einem Blutdruckabfall mit Symptomen wie Schwindel, Übelkeit und Ohnmachtsanfällen kommen. Die Risiken einer Operation liegen bei thorakoskopischen Verfahren neben den allgemeinen Operationsrisiken wie Blutungen und Infektionen in einer Verletzung von Lungengewebe. Besonders eine Verletzung der Schleimhaut mit daraus resultierendem Durchbruch der Speiseröhre (Ösophagusperforation) stellt eine schwerwiegende Komplikation dar. Erfolgt der Zugangsweg über die Mundhöhle, scheinen auch bei langer Strecke der zu durchtrennenden Speiseröhrenmuskulatur die Komplikationen geringer ausgeprägt zu sein.

## *Erfolgsaussichten der Therapie*

Die Symptome des diffusen Ösophagusspasmus lassen sich sehr positiv durch die medikamentöse Therapie beeinflussen. In den meisten Fällen ist so eine langfristige Verbesserung der Lebensqualität erreichbar, zumal bei dieser Erkrankung lange, symptomfreie Intervalle vorkommen. Eine Operation kommt in aller Regel nicht in Betracht. Aufgrund der Seltenheit dieses Eingriffs sollte dieser in spezialisierten Zentren durchgeführt werden.

## **Epiphrenisches Divertikel**

Eine Relaxationsstörung des unteren Ösophagussphinkters, meist zusammen mit spastischen Kontraktionen der tubularen Speiseröhre, spielt bei der Ausbildung eines oberhalb des Zwerchfells gelegenen (epiphrenischen) Divertikels wohl ebenfalls eine ursächliche Rolle. Es kommt hierbei bedingt durch den erhöhten Druck oberhalb des unteren Ösophagussphinkters zu einer Aussackung der Ösophagusschleimhaut durch eine Muskellücke am unteren Ende der Speiseröhre, zumeist auf der rechten Seite.

## Symptome

Die sich daraus ergebenden Beschwerden äußern sich in Dysphagie und Regurgitation, also dem Aufstoßen von unverdauten Speiseresten. In weiter fortgeschrittenen Stadien kann es zu hinter dem Brustbein lokalisierten (retrosternalen) Schmerzen kommen.

## Diagnostik

Die Diagnose eines epiphrenischen Divertikels kann zu-  
meist bereits in einer Röntgen-Breischluck-Untersuchung  
gestellt werden. Allerdings muss zum Ausschluss einer  
zugrunde liegenden Funktionsstörung, z. B. des unteren

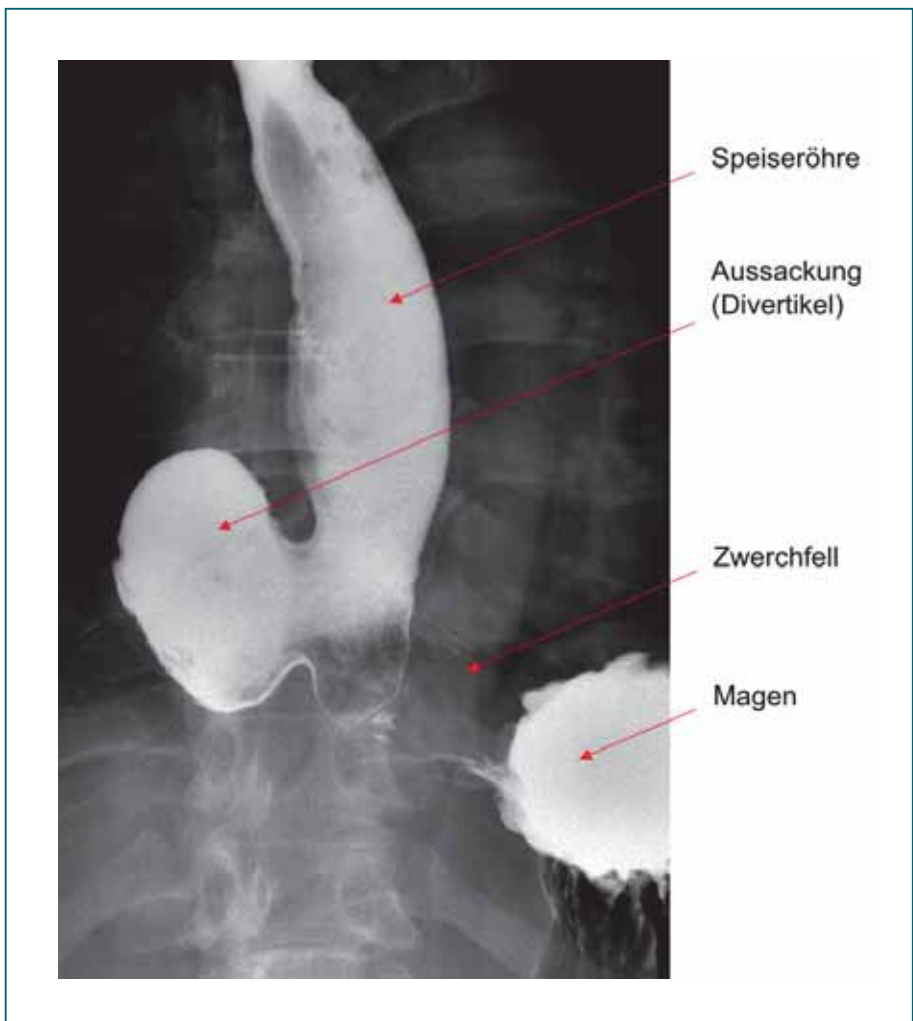


Abb. 19

Typischer Befund eines epiphrenischen Divertikels. Gut erkennbar ist die Passage des Kontrastmittels am Divertikel vorbei. Der größte Teil des Kontrastmittels steht allerdings als „See“ im Divertikel selbst.

Ösophagussphinkters, eine Ösophagusmanometrie durchgeführt werden.

### Therapie

Die Therapie richtet sich nach der Ausprägung der Erkrankung. Da die Ursache meist eine erhöhte Spannung (Tonus) im unteren Ösophagussphinkter ist, besteht die Therapie zum einen in einer Durchtrennung des Schließmuskels und zum anderen, je nach Größe des Divertikels, in der Divertikelabtragung über einen operativen Zugang am rechten Brustkorb. Um eine möglichst sichere Abheilung der Abtragungsstelle, an der sonst nicht ganz selten Wundheilungsstörungen und somit eine Undichtigkeit auftritt, sicherzustellen, legen wir heute während der Operation für etwa 14 Tage einen Stent (ein drahtgeflechtes Gittergerüst in Röhrenform) in die Speiseröhre ein.

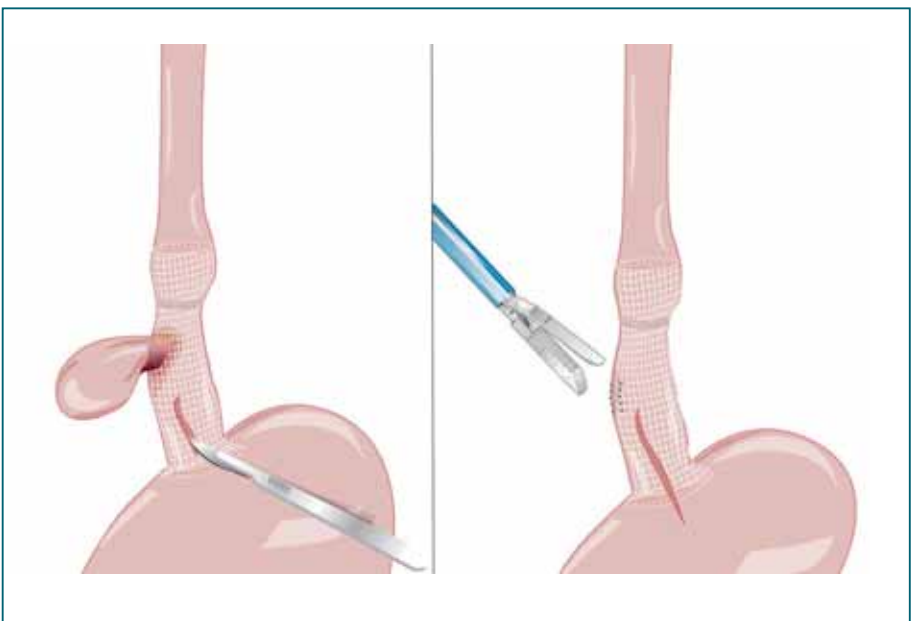


Abb. 20

Das Behandlungsprinzip des epiphrenischen Divertikels besteht neben der eigentlichen Divertikelabtragung auch in der Spaltung der sich nach unten anschließenden, hypertonen Muskulatur. Zusätzlich besteht die Möglichkeit, im Inneren der Speiseröhre einen sogenannten Stent zu platzieren, der im Falle einer Heilungsstörung im Bereich des abgetragenen Divertikels zusätzlichen Schutz vor einer Perforation bietet.

---

## *Mögliche Nebenwirkungen und Komplikationen*

Neben den allgemeinen Operationsrisiken wie Infektionen, Wundheilungsstörungen und Blutungen ist bei dieser Operation der Eingeweidenerv (Nervus vagus) gefährdet. Die Verletzung des Nervus vagus kann zu Störungen der Magenentleerung führen. Bei der Durchtrennung des unteren Ösophagussphinkters besteht im Weiteren die Gefahr der Ösophagusperforation. Glücklicherweise handelt es sich hierbei um eine Seltenheit. Häufiger kommt dagegen ein sekundäres „Undicht werden“ im Bereich der Divertikelabtragungsstelle vor, was oft eine langwierige Nachbehandlung erforderlich macht. Da das Komplikationspotenzial des Eingriffs nicht unbeträchtlich ist, sollte die Durchführung in einem entsprechend erfahrenen Zentrum erfolgen.

## *Erfolgsaussichten der Therapie*

Bei der Operation wird sowohl das störende Divertikel abgetragen als auch durch die Durchtrennung des unteren Ösophagussphinkters der Auslöser für die Entstehung beseitigt. Somit sind die Erfolgsaussichten sehr gut. Konservative Maßnahmen bergen dagegen ein hohes Rezidivrisiko (Wiederauftreten des Divertikels).

## **Hiatushernien**

Unter diesem Begriff versteht man eine teilweise oder gar komplette Verlagerung des Magens (Hernierung) durch die muskuläre Lücke im Zwerchfell, durch die natürlicherweise der Ösophagus hindurchläuft. Dieser Bereich stellt gewissermaßen eine anatomische Schwachstelle des Körpers dar, weil die Speiseröhre aufgrund der notwendigen Beweglichkeit am Zwerchfelldurchtritt nur locker fixiert ist. Insgesamt steigt das Risiko eine Hiatushernie zu bekommen mit zunehmendem Alter an. Als ein Hauptrisikofaktor ist Übergewicht benannt. Der genaue Mechanismus, der zur Entstehung einer solchen Hernierung führt, ist nicht vollständig geklärt, man geht aber davon aus, dass ein erhöhter Druck im Bauchraum (wie beim Husten oder Anstrengungen während des Stuhlgangs) oder

eine Ermüdung bzw. ein Verlust der stützenden Struktur am Zwerchfelldurchtritt eine Hiatushernie begünstigen. Männer sind häufiger betroffen als Frauen. Man unterscheidet verschiedene Typen von Hiatushernien.

#### *Axiale Hiatushernie (Typ I)*

Hier ist der ösophagogastrale Übergang nach oben (oral) in der Längsachse (axial) verlagert, was eine Verschiebung von Magenanteilen über das Zwerchfell nach oben bedingt.

#### *Paraösophageale Hernie (Typ II)*

Anteile des Magens stülpen sich neben dem Ösophagus durch den Hiatus über das Zwerchfell vor. Dabei ist der ösophagogastrale Übergang nicht verlagert.

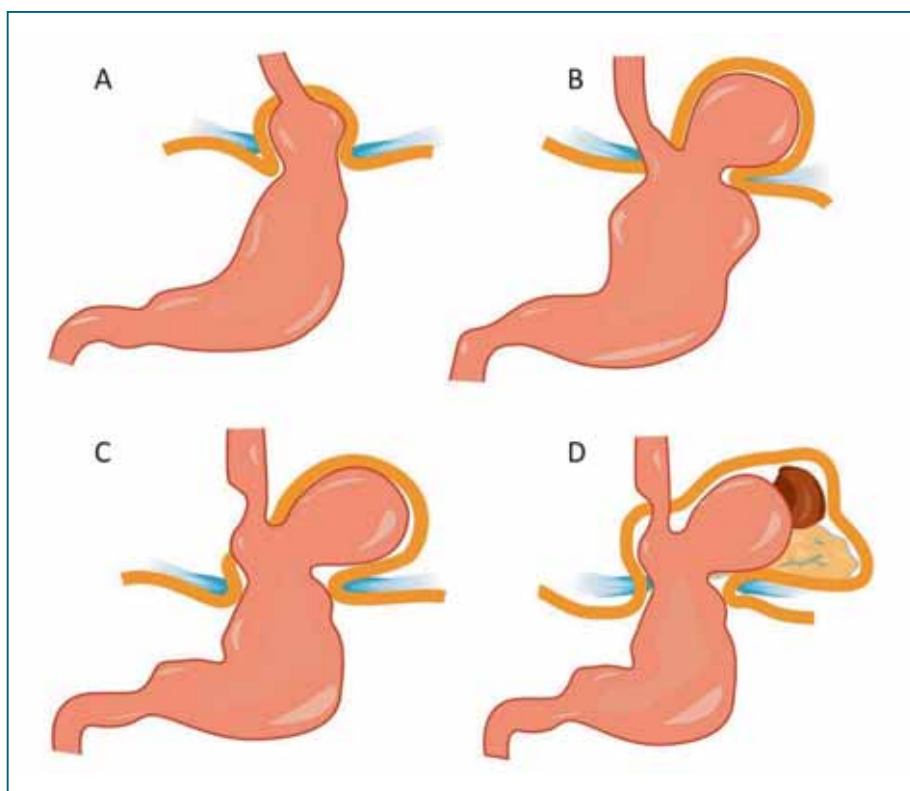


Abb. 21

Rutscht der Magen durch eine Lücke im Zwerchfell in den Brustkorb, spricht man von einer Hiatushernie. Je nachdem, ob der untere Speiseröhrenpförtner an seiner ursprünglichen Position verbleibt oder nach oben verschoben wird, liegt eine axiale Hernie **(A)** oder eine paraösophageale Hernie **(B)** vor. Daneben existieren Mischformen **(C)**. Die Maximalvariante stellt ein sogenannter Thoraxmagen mit zusätzlicher Verlagerung anderer Bauchorgane in den Brustraum dar **(D)**.

---

### *Mischhernie (Typ III)*

Sowohl der ösophagogastrale Übergang als auch Anteile des Magens sind in das Mediastinum verlagert. Es handelt sich also um eine Kombination aus den Typen I und II.

### *Ausgeprägte Form (Typ IV)*

Hierbei handelt sich um das Maximalbild einer kompletten Verlagerung des Magens in das Mediastinum (Upside-Down-Magen, „Brustmagen“). Gelegentlich können auch Darmanteile oder die Milz mit in den Brustraum geschoben werden.

## **Symptome**

*Typ I:* Durch die Verlagerung des ösophagogastralen Übergangs ist die Funktion des unteren Ösophagussphinkters beeinträchtigt, weswegen es gehäuft zum Auftreten einer Refluxkrankheit bei Patienten mit einer axialen Hiatushernie kommt. Dies bedingt Beschwerden wie saures Aufstoßen und retrosternales Brennen (Sodbrennen). Die axiale Gleithernie bietet aber meist keine eindeutigen Anzeichen und bleibt in vielen Fällen gar ohne Symptome.

*Typ II:* Häufige Beschwerden sind die Dysphagie, Regurgitationen und Schmerzen nach der Nahrungsaufnahme. Zudem kann es in seltenen Fällen auch zu einer Strangulation des Magens mit akutem, schwerem Krankheitsbild kommen. In solchen Fällen finden sich entweder akute Blutungen oder ein schleichender Blutverlust mit Anämie.

*Typ III:* Die Beschwerden ähneln sehr denen beim Typ II. Zusätzlich kommt es gehäuft zum Auftreten einer Refluxsymptomatik.

*Typ IV:* Die Beschwerden können sich bei dieser Form der Hernierung um Herz-Kreislauf-Probleme, Herzrhythmusstörungen und sogar Luftnot erweitern. Ursache ist ein verdrängender Effekt und damit ein Druck der in den Brustraum verlagerten Strukturen auf Herz und Lunge.



## Diagnostik

Zur Diagnose der Hiatushernie führen mehrere Wege. An erster Stelle der Diagnostik steht ein richtungsweisendes Anamnesegespräch mit dem Patienten. Charakteristisch ist ein auffälliges Röntgenbild des Brustkorbs, in welchem eine Luftblase, die den luftgefüllten Anteil des Magens repräsentiert, oberhalb des Zwerchfells auffällt. Klärung bringt dann meist eine Röntgen-Breischluck-Untersuchung, in der sich die Ausstülpung gut abbildet. Auch die Endoskopie hat ihren Stellenwert in der Diagnostik der Hiatushernie. Hierbei kann im Magen zumeist eine Einschnürung durch das Zwerchfell dargestellt werden. Um die Funktion des unteren Ösophagussphinkters zu messen und einen Reflux von Magensäure erkennen zu können, sollten auch unbedingt eine Ösophagusmanometrie und eine pH-Metrie durchgeführt werden. Bei unklaren Befunden oder zum Ausschluss weiterer Erkrankungen kann eine Computertomografie notwendig werden.

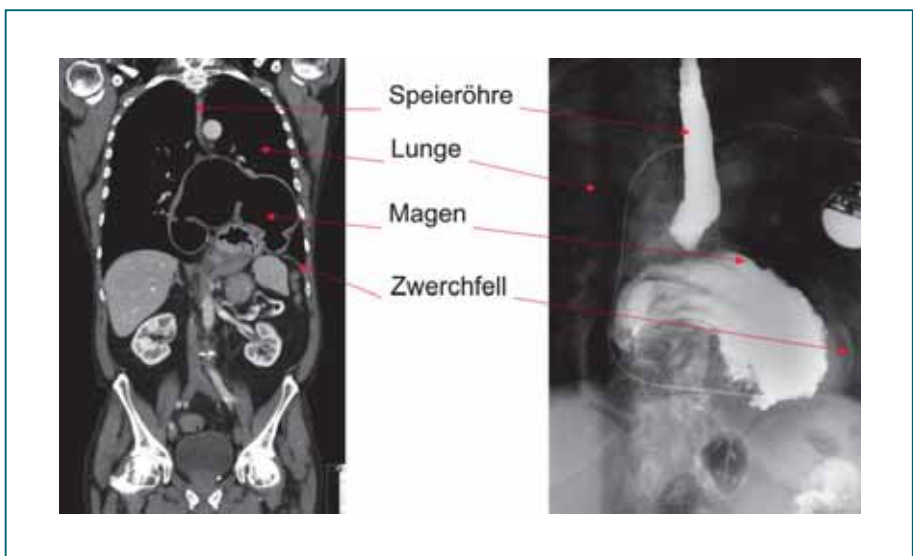


Abb. 22  
Darstellung einer großen paraösophagealen Hernie in der Computertomografie (links) und der Schluckkinematografie (rechts). Nahezu der gesamte Magen liegt oberhalb des Zwerchfells in der linken Brusthöhle. Nebenbefundlich zeigt sich auf dem rechten Bild der Anschnitt eines Herzschrittmachers.



---

## Therapie

*Typ I:* Die Therapie der axialen Hiatushernie richtet sich nach den Beschwerden. In den meisten Fällen handelt es sich um einen harmlosen Zufallsbefund, der keiner Therapie bedarf. Bewirkt die Hernie eine begleitende Refluxkrankheit, ist eine medikamentöse oder operative Therapie angezeigt (siehe Kapitel Refluxkrankheit). Die Operation führt oftmals zu einer deutlichen Verbesserung der Beschwerden. Sie besteht aus der Reposition des unteren Ösophagusphinkters und der chirurgischen Einengung des Hiatus, also der Zwerchfelllücke für den Durchtritt des Ösophagus (Hiatoplastik). Bei nachgewiesener Refluxkrankheit wird zusätzlich eine Manschette aus einer Magenfalte (Funduplicatio) angelegt. Der Eingriff wird überwiegend minimalinvasiv durchgeführt.

*Typ II:* Im Gegensatz zur axialen Hiatushernie stellt die paraösophageale Hernie bei Beschwerden immer eine Operationsindikation dar, da in diesem Fall das Risiko einer Mageneinklemmung besteht. Die Operation besteht in einer Reposition des Magens und dessen Fixierung am Zwerchfell sowie einer Einengung des Hiatus (Hiatoplastik). In den meisten Fällen kann auch diese Operation minimalinvasiv durchgeführt werden.

*Typ III und IV:* Auch bei diesen Hernientypen ist eine operative Therapie das Verfahren der Wahl. Die Operation besteht in einer Reposition von Magen und ösophago-gastralem Übergang, der Hiatoplastik und der Gastropexie. Darunter versteht man das Annähen des Magens am Unterrand des Zwerchfells, was der normalen Lage des Magens entspricht. Somit ist gewährleistet, dass ein erneutes Hernieren in die Brusthöhle langfristig verhindert wird. Weiterhin ist bei nachgewiesener Refluxkrankheit häufig die Anlage einer Manschette (Funduplicatio) angezeigt.

## Mögliche Nebenwirkungen und Komplikationen

Im Falle einer operativen Therapie einer Hiatushernie bestehen die üblichen Operationsrisiken wie Blutungen, Verletzung von Nachbarstrukturen und Infektionen. Wei-

---

terhin kann es wie bei allen Operationen am ösophago-gastralen Übergang zu Verletzungen des Nervus vagus mit daraus resultierender Magenentleerungsstörung kommen. In sehr seltenen Fällen kommt es bei der Fixierung des Magens am Zwerchfell zu Magenperforationen. Die Häufigkeit chirurgischer Komplikationen im Rahmen der oben genannten Eingriffe liegt etwa bei 10–20%. Daher sollte die Therapie bevorzugt in spezialisierten Zentren durchgeführt werden.

### *Erfolgsaussichten der Therapie*

Sowohl bei einer „offenen“ Operation als auch nach einem laparoskopischen Eingriff sind die Langzeitergebnisse durchaus zufriedenstellend. Dennoch erleiden 8–12% der operierten Patienten im Laufe von drei Jahren nach der Erstoperation ein Rezidiv, also das erneute Auftreten der Hernie. Von diesen Patienten müssen allerdings weniger als 10% eine erneute Operation über sich ergehen lassen, um langfristig beschwerdefrei zu werden.

**Hinweis:** Bei postoperativen Nachuntersuchungen mit einer Röntgen-Breischluck-Untersuchung zeigt sich bei ca. 40% der Patienten ein „Rezidiv“. Dabei handelt es sich in den meisten Fällen allerdings um einen nicht behandlungsbedürftigen, untersuchungstechnisch bedingten Befund.

### **Refluxkrankheit**

Die Insuffizienz, also die ungenügende Verschlussfunktion des unteren Ösophagusphinkters, ist die wesentliche Ursache der gastroösophagealen Refluxkrankheit. Unbehandelt kann es bei der Refluxkrankheit durch den andauernden Reiz der Magensäure an der Speiseröhre zu einem Umbau der Schleimhautbeschaffenheit kommen. Die Innenwand der unteren Speiseröhre wird dann zunehmend mit einer Schleimhaut ausgekleidet, die der des Magens sehr ähnlich ist. Man spricht hierbei von einem „Barrett-Ösophagus“. Der Barrett-Ösophagus gilt als mögliche Vorstufe eines Ösophaguskarzinoms und muss daher regelmäßig kontrolliert werden. Im weiteren Ver-

---

lauf kann es zu einer peptischen Stenose (durch Säureeinwirkung bedingte Verengung) des Ösophagus kommen. Ziel der Akut- und Langzeittherapie der gastroösophagealen Refluxkrankheit ist ganz generell und unabhängig vom Ösophagusbefund eine zufriedenstellende Symptomkontrolle.

## *Symptome*

Typisches Symptom der Refluxkrankheit ist das Sodbrennen („saures Aufstoßen“), welches durch die direkte Wirkung der Säure auf den Ösophagus ausgelöst wird. Aber auch Regurgitationen (Aufstoßen unverdauter Nahrung) und retrosternale (hinter dem Brustbein lokalisierte) Schmerzen sind von betroffenen Patienten häufig geäußerte Beschwerden. Nicht selten ist die Refluxkrankheit auch mit unspezifischen Symptomen wie Husten, Räusperzwang, Globusgefühl und Heiserkeit vergesellschaftet.

## *Diagnostik*

Zur genauen Abklärung einer Refluxkrankheit gehört eine Reihe von Untersuchungen. So steht am Anfang eine Endoskopie, um den Schaden, den der Reflux bereits in der Speiseröhre verursacht hat, darzustellen. Außerdem können im Rahmen der Endoskopie Gewebeproben entnommen werden. Zur Beurteilung des Schluckakts und der Anatomie der Speiseröhre kann auch eine Röntgen-Breischluck-Untersuchung zur Anwendung kommen. Ebenso wird im Rahmen der Diagnostik eine kombinierte Ösophagus-pH-Metrie/Impedanzmessung durchgeführt. Diese Untersuchungen geben Aufschluss über den Säuregehalt und den Ursprung des Refluxes. Da eine Schwäche des unteren Ösophagussphinkters die häufigste Ursache der Refluxkrankheit ist und die Schluckfunktion der Speiseröhre ebenfalls gestört sein kann, ist eine Manometrie erforderlich, insbesondere dann, wenn eine Operation erwogen wird.

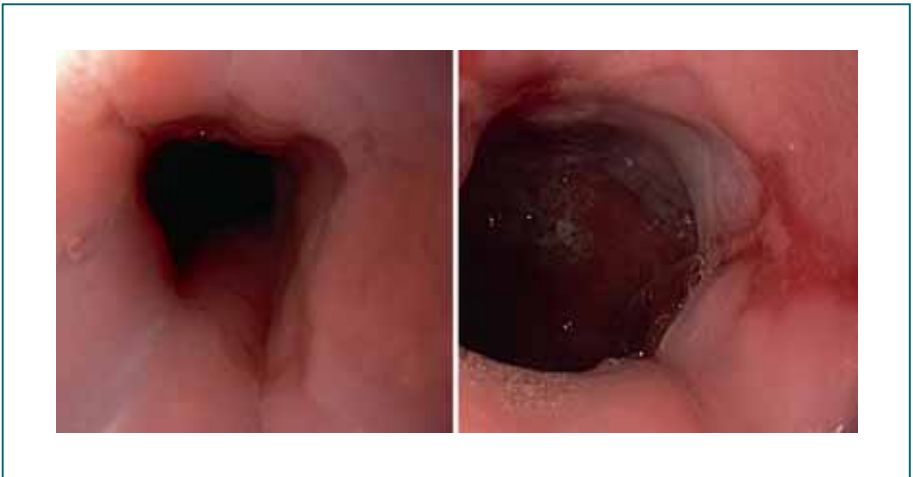


Abb. 23

Endoskopischer Blick in die Speiseröhre kurz vor dem Mageneingang. Links zeigt sich normale Schleimhaut mit einem scharfen Übergang von Speiseröhren- in Magenschleimhaut (sog. Z-Linie); rechts besteht eine ausgeprägte Entzündung der Speiseröhrenschleimhaut als Folge von chronischem Reflux von Magensäure in die Speiseröhre. Die entzündlichen Veränderungen ziehen von der Z-Linie längs nach oben in die Speiseröhre.

## Therapie

Die medikamentöse Therapie mit Protonenpumpenhemmern steht ganz im Vordergrund. Dabei handelt es sich um Medikamente, die die Produktion der Magensäure vermindern, wodurch zwar der Reflux nicht verhindert wird, jedoch die Aggressivität (der Magensäure) soweit herabgesetzt wird, dass die Wand des Ösophagus nicht mehr angegriffen wird. In bestimmten Fällen ist allerdings eine chirurgische Behandlung sinnvoll, z. B. bei häufiger Nichteinnahme der Medikamente, bei einem Reflux großer Mengen von Magensaft oder extraintestinalen Symptomen (zusätzliche Beschwerden außerhalb des Magen-Darm-Trakts), wobei eine sorgfältige präoperative Diagnostik erforderlich ist.

Das Standardverfahren ist die Anlage einer weiten, lockeren Vollmanschette (Fundoplicatio). Dieser Eingriff wird heute fast immer laparoskopisch, also in Schlüssellochtechnik durchgeführt. Zunächst wird die linke Seite des oberen Magenabschnitts aus den Verwachsungen mit der Umgebung befreit. Im nächsten Schritt wird ein Tunnel durch das Gewebe hinter der Speiseröhre geschaffen und –

wenn vorhanden – der Zwerchfellbruch beseitigt, indem man den Magen und den Übergang zwischen Magen und Speiseröhre an ihren ursprünglichen Platz im Bauchraum zurückzieht. Damit der Magen nicht wieder in den Brustraum zurückschlüpft, wird die Lücke im Zwerchfell (Durchtrittsöffnung für die Speiseröhre) soweit eingengt, dass nur noch ausreichend Platz für die Speiseröhre selbst ist. Zuletzt wird der Teil des oberen Magens hinter der Speiseröhre durchgezogen und auf der Vorderwand mit einer korrespondierenden Falte des Magens vernäht. In der Zeit der offenen Chirurgie wurde mit zwei Fingern geprüft, ob die Manschette ausreichend weit ist. Bei der heute üblichen laparoskopischen Operationstechnik erfolgt die Überprüfung instrumentell.

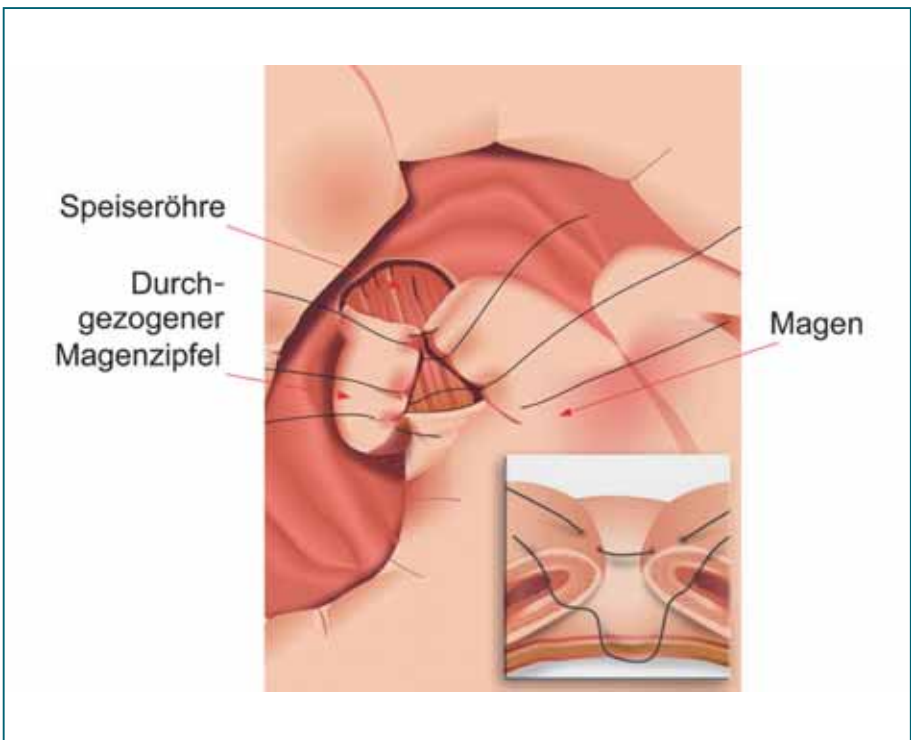


Abb. 24

Hier dargestellt ist der Übergang zwischen Ösophagus (längs gestreift) und Magen (weiß) während der operativen Anlage einer Magenmanschette (Fundoplicatio). Der linke obere Anteil des Magens wurde zuvor wie eine Manschette um den Ösophagus gelegt. Die Fixationsnähte sind bereits vorgelegt. Die Enden werden anschließend locker miteinander verknüpft. Diese Manschette soll den unteren Ösophagus-sphinkter unterstützen und so einen Reflux verhindern.

Unter bestimmten Umständen (kein Vorliegen eines Zwerchfellbruchs, nicht zu stark ausgeprägte Entzündung der Speiseröhre usw.) ist es heute auch möglich, auf endoskopischem Weg die Funktion des unteren Ösophagus-sphinkters zu verbessern und somit Reflux zu verhindern. Die Behandlung wird im Rahmen einer Magenspiegelung durchgeführt. Bisweilen findet diese in Allgemeinnarkose statt. Mit Hilfe und unter Sicht des Gastroskops werden mit einem Zusatzgerät zwei Nähte am Übergang zwischen Speiseröhre und Magen angelegt, die den Schließmuskel „verstärken“.

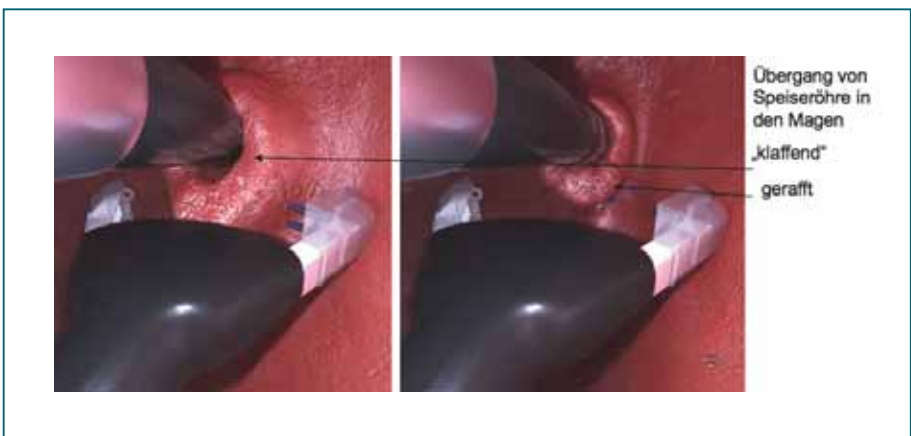


Abb. 25

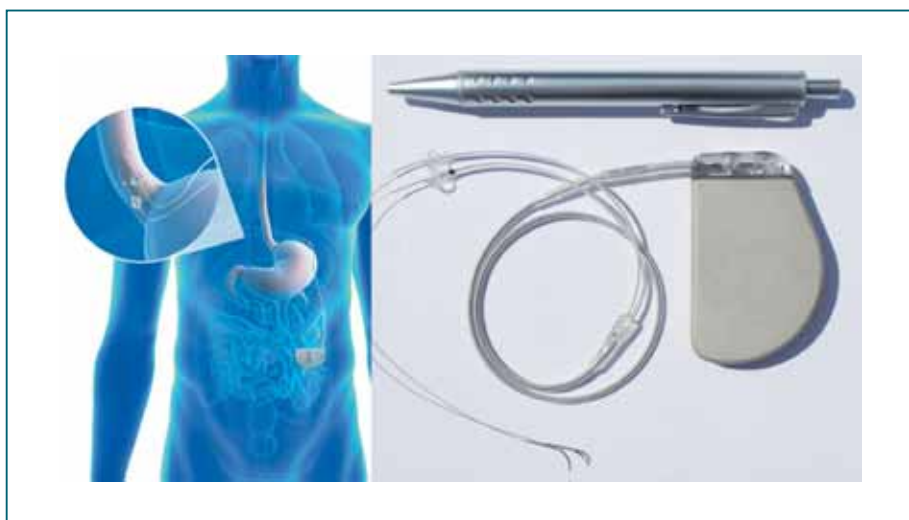*Blick auf den Übergang zwischen Speiseröhre und Magen aus dem Mageninneren. Es ist deutlich sichtbar, dass der Schließmuskel (Kardia) den Schaft des Endoskops nicht fest umschließt. Die beiden Arme des Gerätes sind noch geöffnet. Anschließend erfolgt die Platzierung der ersten Naht. Der Schließmuskel ist gerafft und er dichtet jetzt gut ab (Mit freundlicher Genehmigung der G-Surg GmbH, Seon-Seebruck).*

Gegenüber der chirurgischen Operation hat dieses Verfahren einige Vorteile:

Die postoperativen Beschwerden sind gering und der Krankenhausaufenthalt ist deutlich kürzer. Es werden keine äußerlich sichtbaren Narben gesetzt. Die nach der Fundoplicatio nicht ganz untypischen Nebenwirkungen wie Schwierigkeiten beim Schlucken oder Meteorismus treten praktisch nicht auf. Allerdings ist das Verfahren nicht in allen Fällen der Refluxkrankheit anwendbar und der Langzeiteffekt ist wahrscheinlich etwas geringer als nach der Fundoplicatio. Gegebenenfalls kann diese Me-

thode auch wiederholt werden, ihr Stellenwert ist abschließend noch nicht geklärt.

Wie bei allen anderen Muskelverbänden wird auch die Funktion des unteren Ösophagussphinkters durch elektrische Impulse ausgelöst. Neuerdings ist ein Schrittmachersystem verfügbar (ähnlich wie ein Herzschrittmacher, der die Funktion des Herzmuskels steuert), mit dem die Verschlusskraft des unteren Ösophagussphinkters verstärkt werden kann. Dazu werden zwei Elektroden im Bereich des Übergangs zwischen Speiseröhre und Magen platziert. Die dazugehörige Batterie- und Steuereinheit wird im Bereich der Bauchwand unter der Haut eingesetzt.



*Abb. 26  
Schließmuskelschrittmacher mit schematischer Darstellung des implantierten Schrittmachersystems (Mit freundlicher Genehmigung der EndoStim BV, Nijmegen, Niederlande).*

Unsere Kenntnisse über die genaue Funktionsweise der Elektrostimulation sind noch begrenzt. Offensichtlich ist sie in vielen Fällen durchaus wirksam. Die Implantation muss zwar durch einen laparoskopischen Eingriff erfolgen, aber der Eingriff ist deutlich weniger aufwändig als z. B. eine Fundoplicatio. Meist muss eine bestehende Zwerchfellhernie mit korrigiert werden. Im Laufe der Behandlung kann eventuell eine Anpassung des elektrischen Signals notwendig werden, was problemlos „von außen“, d. h. durch die Haut, vorgenommen werden kann. Der künf-



---

tige Stellenwert der Elektrostimulation im Vergleich zu anderen Behandlungsverfahren der Refluxkrankheit kann derzeit noch nicht sicher eingeschätzt werden. Möglicherweise kommt sie besonders dann in Betracht, wenn die Transportleistung der Speiseröhre eingeschränkt ist.

Ein weiteres Verfahren ist die Implantation eines sogenannten „Magnetings“ um den Übergang zwischen Speiseröhre und Magen. Es handelt sich um einen Ring aus magnetischen Perlen, der den Übergang zwischen Speiseröhre und Magen umfasst und somit die Verschlusskraft des Schließmuskels verstärkt. Beim Schluckakt werden die Magnete auseinandergedrückt und erlauben so den Übertritt des Speisebolus in den Magen. Das Prinzip ist – wie die begrenzten Erfahrungen zeigen – wohl wirksam. Allerdings können Schluckstörungen auftreten. Wie jeder Fremdkörper kann der Metallring auch seine Position verändern und unter Umständen die Speiseröhre/den Magen perforieren. Er wird deshalb nicht in allen Behandlungszentren eingesetzt.

### *Mögliche Nebenwirkungen und Komplikationen*

Wie bei den bereits oben angesprochenen Operationen bestehen auch bei den Operationsmöglichkeiten der Refluxkrankheit die üblichen Risiken wie Blutung, Infektion und Verletzung von Nachbarstrukturen und Organen. Besonders gefährdet sind der Magen und die Speiseröhre, wo es in seltenen Fällen zu einem Durchbruch (Perforation) kommen kann. Die Retention von Luft im Magen, auch bei regelhafter Funktion der Manschette (Gas-bloat), kann sehr unangenehm und schmerzhaft sein.

Sehr selten kommt es auch zu einer Verengung der Speiseröhre durch die angelegte Magenmanschette, die Notwendigkeit einer erneuten Operation ist allerdings selten. Manchmal kann es auch reaktiv zu einer Flüssigkeitsansammlung zwischen Lunge und Brustwand kommen, die einer Ableitung über eine temporär angelegte Drainage bedarf.



## Erfolgsaussichten der Therapie

Die medikamentöse Behandlung der Refluxkrankheit mit sogenannten Protonenpumpenhemmern ist im Allgemeinen erfolgreich. Noch erfolgreicher ist die chirurgische Behandlung. Auch nach sehr langen Nachbeobachtungszeiten sind etwa 90% aller Patienten noch wirkungsvoll vom Reflux befreit. Der Erfolg der chirurgischen Therapie hängt allerdings sehr von einer fundierten Indikationsstellung ab, weswegen in Zweifelsfällen eine Abklärung in einem spezialisierten Zentrum empfohlen wird.

## Zenker-Divertikel

Eine unzureichende oder nicht zeitgerechte Erschlaffung des oberen Ösophagussphinkters kann allmählich zu einer Wandausstülpung im Bereich einer natürlichen Muskellücke (Killian-Dreieck) an der Hinterwand des Schlundes führen. Diese Ausstülpung bezeichnet man als Zenker-Divertikel.

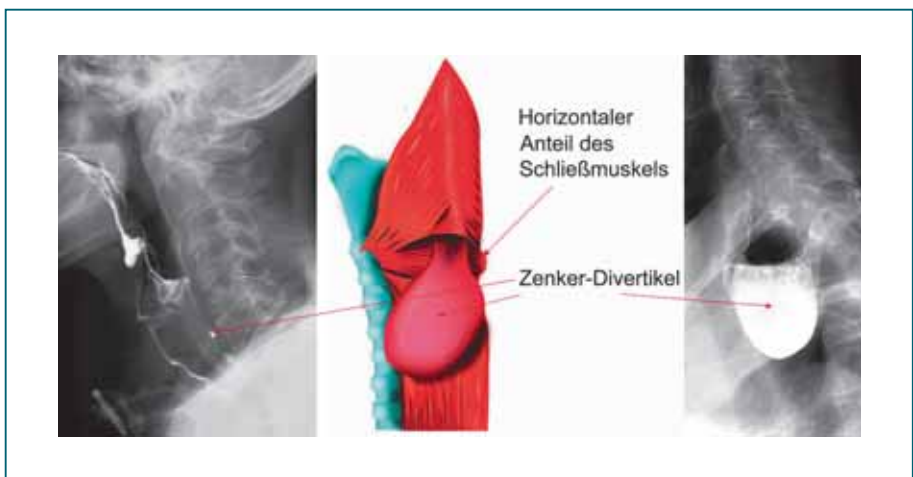


Abb. 27

Das Zenker-Divertikel ist eine Schleimhautausstülpung oberhalb des oberen Ösophagussphinkters. Dieser Schließmuskel trägt einen entscheidenden Anteil an der Genese des Divertikels und muss bei der operativen Behandlung durchtrennt werden. In der Mitte ist eine schematische Darstellung des Divertikels gezeigt. Die linke Abbildung demonstriert eine nur sehr kleine Aussackung, im fortgeschrittenen Stadium kann das Divertikel weit ausladen und sich mit viel Kontrastmittel (oder Speiseresten) füllen (rechts im Bild dargestellt).

---

Man unterscheidet vier Stadien, abhängig von der Größe: Im Stadium I ist nur bei der Röntgenuntersuchung eine zierliche Schleimhautausstülpung (Rosendorn) zu sehen. Das Stadium II ist durch den Röntgenbefund eines ca. 10 mm langen, keulenförmigen Divertikels gekennzeichnet. Im Stadium III ist das Divertikel bereits größer als 10 mm und ragt nach unten. Das Stadium IV zeigt ein ausgeprägtes Divertikel von der Größe eines Apfels.

### *Symptome*

Als Beschwerden geben die Patienten in erster Linie Schluckstörungen an. Nicht selten kommt es auch zur Aspiration (Verschlucken in die Luftröhre) von Nahrungsbestandteilen. Viele Patienten geben an, dass sich beim Hinlegen unverdauter Speisebrei in den Mund-Rachenraum entleert. Patienten (auch Angehörige) klagen über fauligen Mundgeruch.

### *Diagnostik*

Der Nachweis eines Zenker-Divertikels gelingt meist in der ersten Röntgen-Breischluck-Untersuchung. Eine Endoskopie sollte jedoch zum Ausschluss einer anders gearteten Genese des Befunds sowie zur Therapieplanung ebenfalls durchgeführt werden.

### *Therapie*

Prinzipiell kommen unterschiedliche Behandlungsmöglichkeiten in Betracht. Das Standardverfahren ist die klassische chirurgische Abtragung des Divertikels und die Spaltung der Muskulatur des oberen Ösophagussphinkters. Diese Operation wird „offen“ über einen schrägen Schnitt am Hals durchgeführt. Im Frühstadium kann auf eine Divertikelentfernung zugunsten der Divertikelanheftung verzichtet werden. Hierbei wird das Divertikel nach oben hinter dem Pharynx (Schlund) angenäht, was zu seiner Ausschaltung führt.

Eine weitere elegante Therapiemöglichkeit ist die transorale Schwellenspaltung, welche jedoch nur bei großen Divertikeln als minimalinvasives Verfahren angewendet

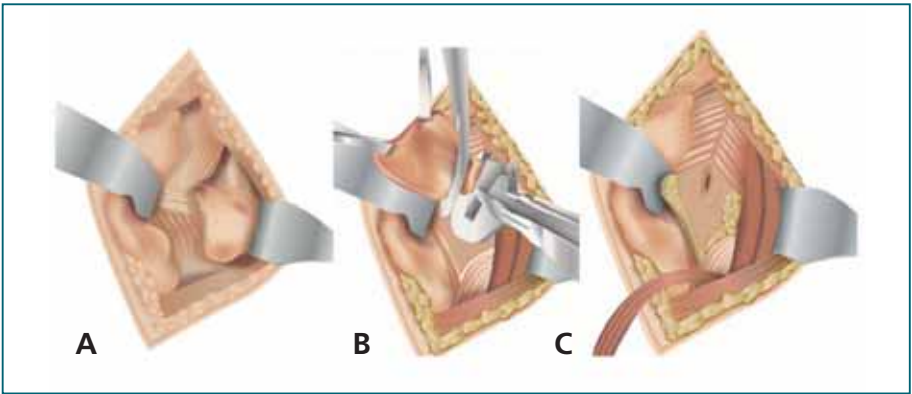


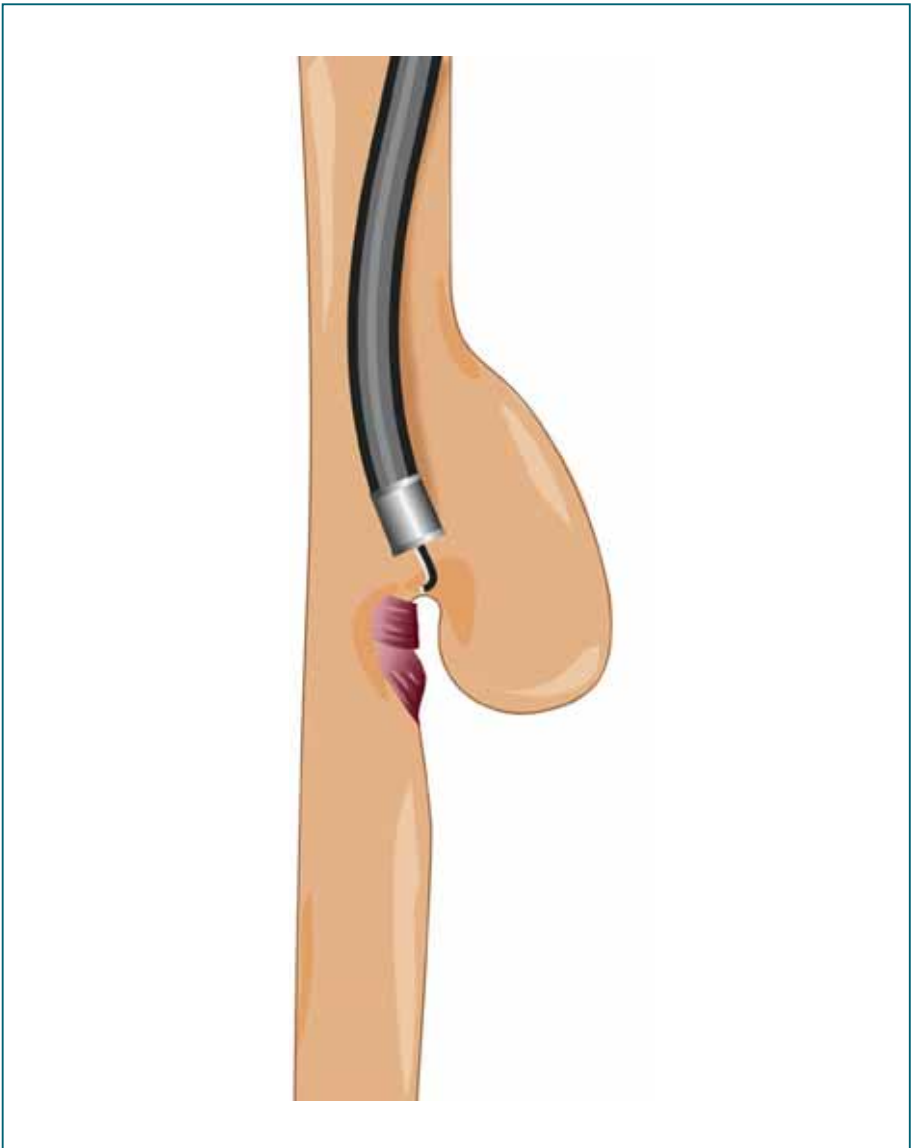
Abb. 28

*Schema der offenen Abtragung des Zenker-Divertikels.*

**(A)** Dargestelltes Divertikel; **(B)** Abtragung mittels Klammernahtgerät; **(C)** Befund am Ende der Operation. Unterhalb der Abtragungsstelle ist der durchtrennte obere Ösophagussphinkter erkennbar.

werden kann. Bei diesem Verfahren wird die Trennwand zwischen dem Divertikel und der Speiseröhre mit einem Spezialinstrument geklammert und durchtrennt. Es ist also kein Hautschnitt erforderlich. Sobald die Scheidewand beseitigt ist, kann der Schluck (Nahrung) wieder ungehindert in die Speiseröhre eintreten, die Störung ist beseitigt. Die Schwellenspaltung kann auch endoskopisch ausgeführt werden, ohne dass eine Vollnarkose erforderlich ist. Die Behandlung wird unter leichter Sedierung (Kurzschlaf) vorgenommen und ist nicht schmerzhaft. In geübten Händen handelt es sich um einen wenig belastenden Eingriff, der zur Beschwerdefreiheit führt.

Vorteile des endoskopischen Verfahrens im Vergleich zur offenen Operation sind eine kürzere Eingriffszeit, weniger Schmerzen, ein kürzerer Aufenthalt im Krankenhaus, schnellere Erholung und keine sichtbaren Narben. Allerdings ist das Risiko eines Rezidivs, also eines erneuten Auftretens des Zenker-Divertikels, bei der endoskopischen Methode gegenüber der offenen Operation deutlich erhöht. Auch muss mit mehreren Sitzungen gerechnet werden, bis eine Beschwerdefreiheit besteht. Bezüglich der Rezidivfreiheit und der absoluten Beschwerdefreiheit ist die offene Operation der endoskopischen Methode nach wie vor überlegen.



*Abb. 29*  
*Schema der Schwellenspaltung. Hier wird endoskopisch die Schwelle zwischen Speiseröhrenlumen und dem abgehenden Divertikel gespalten. Es resultiert eine Verbindung und bietet eine suffiziente Drainage des Divertikels in den Ösophagus bei gleichzeitiger Durchtrennung des oberen Speiseröhrenschließmuskels.*

### **Mögliche Nebenwirkungen und Komplikationen**

Neben den üblichen Operationsrisiken wie Blutung, Infektion und Verletzung angrenzender Strukturen wie Nerven und Luftröhre kommt es selten zu einer (fast immer nur vorübergehenden) Funktionsbeeinträchtigung des linken Stimmbands, was sich in einer mehr oder weniger ausgeprägten Heiserkeit zeigt. Sollte die Abtragungsstelle nicht spontan verheilen, kann eine Fistel auftreten, die durch

---

eine entsprechende Behandlung in 2–3 Wochen ausheilt. Eine sehr seltene, wenngleich gefürchtete Komplikation ist eine Undichtigkeit der Abtragungsstelle des Divertikels, die meist durch Klammernahtgeräte verschlossen wird. In einem solchen Fall ist meist eine Nachoperation notwendig.

### *Erfolgsaussichten der Therapie*

Das Wiederauftreten von Zenker-Divertikeln liegt auch nach 10 Jahren unter 10%. Demgegenüber kommt es nach endoskopischer Schwellenspaltung häufiger zum Wiederauftreten der Beschwerden, sodass die Spaltung wiederholt werden muss. Insbesondere bei jüngeren Patienten ist deshalb die konventionelle Operation vorzuziehen.

### *Ist eine Therapie schon vor der Entstehung eines Zenker-Divertikels sinnvoll?*

Problematischer ist die Indikationsstellung zur operativen Therapie in den Fällen, in denen die Relaxationsstörung des oberen Ösophagussphinkters noch nicht zur Ausbildung eines Zenker-Divertikels geführt hat. Man spricht hier von einer zervikalen Achalasie. Hier ist stets zu prüfen, ob der Anschluckdruck noch ausreichend ist, um eine zervikale Durchtrennung mit Aussicht auf Erfolg durchführen zu können. Ein derartiger Eingriff ist nur gerechtfertigt, wenn funktionsdiagnostisch Hinweise gegeben sind, dass die Beseitigung des Passagehindernisses zur Verbesserung der Dysphagie ausreichen wird. In den letzten Jahren hat es sich bewährt, die Durchtrennung des oberen Ösophagussphinkters unter direkter endoskopischer Kontrolle durchzuführen; die endoskopische-endoluminale Beobachtung zusätzlich zur chirurgisch-anatomischen Orientierung scheint hier die Ergebnisse deutlich zu verbessern.

---

## Was Sie als Patient wissen müssen

In dem komplizierten Verbund des Magen-Darm-Trakts kann es immer wieder einmal zu vorübergehenden Funktionsstörungen kommen, die temporäre Symptome auslösen können, aber dann auch spontan wieder verschwinden. Jeder Mensch hat schon einmal nach entsprechenden Diätfehlern das Symptom des Sodbrennens erlebt oder kennt die schmerzhaften Schluckbeschwerden, die im Rahmen einer akuten Mandelentzündung auftreten.

Übelkeit, Durchfall oder Verstopfung und viele andere zeitweilige Symptome müssen wir im Laufe des Lebens immer wieder einmal hinnehmen, ohne dass diese Beeinträchtigungen wirklich bedrohlich sind.

Es gibt allerdings auch Situationen, die seitens des Patienten unbedingt ernst genommen werden müssen und ihn zu einer ärztlichen Abklärung veranlassen sollten. Im Zusammenhang mit der Speiseröhre gibt es einige „harte“ Symptome, die besonders erwähnt werden müssen.

Anhaltender **Gewichtsverlust** mit oder ohne Schluckstörungen – so gewünscht er im Einzelfall auch sein mag – oder eine plötzliche erfolgreiche Gewichtsreduktion nach jahrelangen vergeblichen Bemühungen verlangen immer eine Abklärung.

Ebenso ernst zu nehmen sind neu auftretende **Schluckstörungen**. Durch Ernährungsumstellung können sie durch den Patienten zwar lange recht gut kompensiert werden, aber in dieser Zeit können die Aussichten auf eine Heilung des verursachenden Leidens vertan werden.

**Sodbrennen** wird von vielen Menschen jahrelang stillschweigend hingenommen und ertragen, obwohl es sehr gute Behandlungsmöglichkeiten gibt. Durch die modernen Lebensgewohnheiten in einer Überflussgesellschaft (Fast-Food, Alkohol, Übergewicht, Bewegungsmangel usw.) nimmt die Refluxkrankheit an Häufigkeit zu. Wenn es dem einzelnen Patienten nicht gelingt – wie es fast immer der Fall ist – die auslösenden Ursachen zu beseitigen (z. B. durch konsequente Reduzierung des Gewichts, Um-

---

stellung der Ernährung, Verzicht auf Alkohol usw.), sollte er wenigstens für eine konsequente Behandlung Sorge tragen (exakte Medikamenteneinnahme, ggf. Operation). Fast alle Fälle von sogenannten Adenokarzinomen der Speiseröhre (eine durch chronisches Sodbrennen ausgelöste Krebserkrankung der Speiseröhre) wären möglicherweise vermeidbar, wenn die Refluxkrankheit rechtzeitig diagnostiziert und auch konsequent behandelt worden wäre. Ein besonderes Warnzeichen ist es, wenn diese Symptome nach jahre- und jahrzehntelangen Refluxbeschwerden plötzlich mehr oder weniger schnell verschwinden. Was der Patient natürlicherweise als erfreulich empfindet, ist in Wirklichkeit auf die wahrscheinlich unumkehrbare Umwandlung der Speiseröhrenschleimhaut zurückzuführen, auf deren Boden dann – wenn auch vergleichsweise selten – ein Speiseröhrenkrebs entstehen kann. Eine einfache Spiegelung der Speiseröhre kann hier Klarheit schaffen und bedrohliche Entwicklungen vermeiden.

Auch andere Symptome wie länger andauernde Heiserkeit, Schmerzen im Brustbereich, Kurzatmigkeit usw. müssen ernst genommen werden. Konsultieren Sie in allen Fällen Ihren Hausarzt/Ihre Hausärztin und sprechen Sie Ihre Symptome und Ihre Besorgnis an. Sie können die Beschwerden am besten einordnen und die weitere Abklärung, wenn erforderlich, veranlassen.

Zusätzliche Informationsquellen sind sicher interessant und bis zu einem gewissen Grad hilfreich (Internet), aber eine kritische Bewertung (viele Texte im Internet sind nicht neutral und fundiert) wird empfohlen.

---

## Glossar

Abdomen	Bauchraum
Achalasie	Funktionsstörung der Speiseröhre, deren Ursache bisher noch unbekannt ist. Geht mit einer Störung der Öffnung des unteren Ösophagus-sphinkters (UÖS) und einem Verlust des geordneten Bolustransports in der Speiseröhre einher
Adipositas	Fettsucht, Fettleibigkeit
Aspiration	Verschlucken von Flüssigkeiten oder festen Stoffen in die Luftröhre und/oder Lunge
Bolus	Nahrungsbissen
Diffuser Ösophagus-spasmus	krampfartige Funktionsstörung der Speiseröhre
Dysphagie	schmerzlose Schluckstörung
Gastro-ösophageal	Magen und Speiseröhre betreffend
Globus (pharyngis)	„Kloß“-Gefühl im Bereich des Halses als Symptom unterschiedlicher Erkrankungen. Da die Beschwerden gelegentlich auch psychosomatische Ursachen haben, wurde früher auch die Bezeichnung „Globus hystericus“ benutzt.
Hiatus (oesophageus)	Aussparung in der Zwerchfellmitte, durch die die Speiseröhre in den Bauchraum zieht
Kardia	Übergang zwischen Speiseröhre und Magen
Manometrie	Druckmessung



---

Mediastinum	Raum zwischen den beiden Lungenflügeln, der vom Hals bis zum Zwerchfell reicht
Meteorismus	vermehrte Gasbildung/-ansammlung im Magen-Darm-Trakt
Oberer Ösophagus-sphinkter	Schließmuskel am Speiseröhreneingang (Rachen)
Odynophagie	schmerzhafteste Schluckstörung
Ösophagus	Speiseröhre
pH-Wert	Maß für die saure oder alkalische Reaktion einer wässrigen Lösung
Pharynx	Schlund, Rachen(raum)
Refluxkrankheit	Erkrankung der Speiseröhre, die durch den Rückfluss von Mageninhalt in die Speiseröhre Beschwerden (z. B. Sodbrennen) und/oder Entzündungen hervorruft
Singultus	Schluckauf
Sodbrennen	brennende, häufig als sauer empfundene und meist wellenförmige Missempfindung in der Magengrube, bis hinter das Brustbein ausstrahlend
Unterer Ösophagus-sphinkter	Schließmuskel am Speiseröhrenaufgang zum Magen
Zenker-Divertikel	sackförmige Ausbuchtung der Schleimhaut direkt über dem Speiseröhrenmund



# Als Patientenbroschüre zur eosinophilen Ösophagitis ist kostenlos erhältlich:



Eosinophile Ösophagitis  
Autoren: A. Schoepfer, S. Mielke,  
S. Attwood  
JO80 (25 Seiten)

Bitte richten Sie Ihre Bestellung an:

FALK FOUNDATION e.V.



Leinenweberstr. 5  
79108 Freiburg  
Germany

Fax: 07 61/15 14-321

E-Mail: [literaturservice@falkfoundation.de](mailto:literaturservice@falkfoundation.de)

[www.falkfoundation.de](http://www.falkfoundation.de)

FALK FOUNDATION e.V.



Leinenweberstr. 5  
79108 Freiburg  
Germany